

Министерство просвещения Российской Федерации  
Федеральное государственное бюджетное образовательное учреждение  
высшего образования  
«Ульяновский государственный педагогический университет  
имени И.Н. Ульянова»  
(ФГБОУ ВО «УлГПУ им. И.Н. Ульянова»)

Факультет естественно-географический  
Кафедра биологии и химии

УТВЕРЖДАЮ  
Проректор по учебно-методической  
работе С.Н. Титов

## **ГИСТОЛОГИЯ С ОСНОВАМИ ЭМБРИОЛОГИИ**

Программа учебной дисциплины Предметно-методического модуля по  
профилю «Биология»

основной профессиональной образовательной программы высшего  
образования – программы бакалавриата по направлению подготовки  
44.03.05 Педагогическое образование (с двумя профилями подготовки)

направленность (профиль) образовательной программы  
Биология.Химия

(очная форма обучения)

Составитель: Антонова Е.И., д.б.н.,  
профессор кафедры биологии и  
химии

Рассмотрено и одобрено на заседании ученого совета естественно-  
географического факультета, протокол от «15» мая 2024 г., № 4

Ульяновск, 2024

## Место дисциплины в структуре образовательной программы

Дисциплина «Гистология с основами эмбриологии» относится к дисциплинам обязательной части Блока 1. Дисциплины (модули) Предметно-методического модуля по профилю «Биология» учебного плана основной профессиональной образовательной программы высшего образования – программы бакалавриата по направлению подготовки 44.03.05 Педагогическое образование (с двумя профилями подготовки), направленность (профиль) образовательной программы «Биология. Химия», очной формы обучения.

Дисциплина опирается на результаты обучения, сформированные в рамках дисциплин «Анатомия и физиология растений», «Цитология».

Результаты изучения дисциплины являются основой для изучения дисциплин и прохождения практик: «Анатомия и морфология человека», «Физиология человека и животных», Учебная (научно-исследовательская работа, получение первичных навыков научно-исследовательской работы) Курсовая работа №1, Производственная (научно-исследовательская работа), Преддипломная практика.

### 1. Перечень планируемых результатов обучения (образовательных результатов) по дисциплине

**Цель курса** - изучить закономерности онтогенетического развития животных, строение и функционирование клеточных дифферонов, постклеточных структур и компонентов межклеточного вещества эпителиальных, мышечных, нервных тканей и тканей внутренней среды; процессы онтогенетического и филогенетического развития тканей, способов регенерации, адаптации в эволюционном аспекте.

#### Задачи курса:

- сформировать представления о тканевом уровне организации живой материи;
- изучить в эволюционном аспекте структурно-функциональную организацию тканей – эпителиальных, соединительных, мышечных и нервной;
- исследовать закономерности образования, дифференцировки и регенерации тканей, их возрастные изменения, механизмы регуляции процессов морфогенеза тканей нервной, эндокринной и иммунной системами;
- изучить периодизацию онтогенеза (до- эмбриональный, постэмбриональный), закономерности гаметогенеза, оплодотворения, дробления, гаструляции, гисто- и органогенеза;
- в сравнительном аспекте изучить ранние этапы развития животных в эволюционном ряду;
- сформировать навыки работы с гистологическими препаратами, способствуя практическому изучению объектов с определением составляющих компонентов тканевых систем и эмбриональных зачатков с позиции эволюционной динамики;
- способствовать углублению биологических знаний – практических и теоретических на лабораторно-практических занятиях;
- способствовать профориентации и осуществлять профвоспитание, развивать профессиональную культуру;
- заложить основы научного структурно-функционального подхода в анализе жизнедеятельности организма;
- формировать творческий мышление, исследовательский подход к профессиональной деятельности;
- развивать способность к самообразованию и постоянному самоусовершенствованию;
- изучать современное состояние наук;
- способствовать трансформации первичных профессиональных знаний и умений в навыки.

В результате освоения программы бакалавриата обучающийся должен овладеть следующими результатами обучения по дисциплине «Гистология с основами эмбриологии»

Компетенция и индикаторы ее достижения в дисциплине	Образовательные результаты дисциплины (этапы формирования дисциплины)		
	знает	умеет	владеет
<b>УК-1</b> Способен осуществлять поиск, критический анализ и синтез информации, применять системный подход для решения поставленных задач			
<b>УК-1.1.</b> Демонстрирует знание особенностей системного и критического мышления, аргументированно формирует собственное суждение и оценку информации, принимает обоснованное решение	ОР-1 Демонстрирует знания особенностей системного и критического мышления, аргументированно формирует собственное суждение и оценку информации		
<b>УК-1.2.</b> Применяет логические формы и процедуры, способен к рефлексии по поводу собственной и чужой мыслительной деятельности		ОР-2 Применяет логические формы и процедуры, способен к рефлексии по поводу собственной и чужой мыслительной деятельности	
<b>УК-1.3.</b> Анализирует источники информации с целью выявления их противоречий и поиска достоверных суждений		ОР-3 Анализирует источники информации с целью выявления их противоречий и поиска достоверных суждений	
<b>ПК-1.</b> Способен осваивать и использовать теоретические знания и практические умения и навыки в предметной области при решении профессиональных задач			
<b>ПК-1.1.</b> Знает структуру, состав и дидактические единицы предметной области (преподаваемого предмета)	ОР-4. Знает структуру, состав и дидактические единицы предметной области (преподаваемого предмета)		
<b>ПК-1.2.</b> Умеет осуществлять отбор учебного		ОР-5 Умеет осуществлять отбор учебного	

содержания для его реализации в различных формах обучения в соответствии с требованиями ФГОС ОО		содержания для его реализации в различных формах обучения в соответствии с требованиями ФГОС ОО	
<b>ПК-1.3.</b> Демонстрирует умение разрабатывать различные формы учебных занятий, применять методы, приемы и технологии обучения, в том числе информационные		ОР-6 Демонстрирует умение разрабатывать различные формы учебных занятий, применять методы, приемы и технологии обучения, в том числе информационные	
<b>ПК-3.</b> Способен формировать развивающую образовательную среду для достижения личностных, предметных и метапредметных результатов обучения средствами преподаваемых учебных предметов			
<b>ПК-3.1.</b> Владеет способами интеграции учебных предметов для организации развивающей учебной деятельности (исследовательской, проектной, групповой и др.)			ОР-7 Владеет способами интеграции учебных предметов для организации развивающей учебной деятельности (исследовательской, проектной, групповой и др.)
<b>ПК-3.2.</b> Использует образовательный потенциал социокультурной среды региона в преподавании (предмета по профилю) в учебной и во внеурочной деятельности		ОР-8 Использует образовательный потенциал социокультурной среды региона в преподавании (предмета по профилю) в учебной и во внеурочной деятельности	

**2. Объем дисциплины (модуля) в зачетных единицах с указанием количества академических часов, выделенных на контактную работу обучающихся с преподавателем (по видам учебных занятий) и на самостоятельную работу обучающихся**

Номер семестра	Учебные занятия						Форма промежуточной аттестации
	Всего		Лекции, час	Лабораторные занятия, час	Практические занятия, час	Самостоят. работа, час	
	Трудоемк.						
	Зач. ед.	Часы					
5	4	144	24	40	-	53	Экзамен (27)
Итого:	4	144	24	40	-	53	Экзамен (27)

**3. Содержание дисциплины (модуля), структурированное по темам (разделам) с указанием отведенного на них количества академических часов и видов учебных занятий**

**3.1. Указание тем (разделов) и отведенного на них количества академических часов и видов учебных занятий**

### ПРИМЕРНЫЙ ТЕМАТИЧЕСКИЙ ПЛАН ДИСЦИПЛИНЫ

Наименование раздела и тем	Количество часов по формам организации обучения			
	Лекции	Семинарские занятия	Лабораторные занятия	Самостоятельная работа
<b>Модуль 1.</b> Введение в гистологию. Эпителии.	5	-	7	10
<b>Модуль 2.</b> Соединительные ткани	4	-	6	9
<b>Модуль 3.</b> Мышечные ткани	3	-	5	8
<b>Модуль 4.</b> Нервная ткань	2	-	5	8
<b>Модуль 5.</b> Введение в эмбриологию. Периодизация онтогенеза. Гаметогенез.	5	-	7	9
<b>Модуль 6.</b> Эмбриональный период развития. Ранние этапы развития человека	5	-	6	9
<b>Итого:</b>	<b>24</b>	<b>-</b>	<b>40</b>	<b>53</b>

**3.2. Краткое описание содержания тем (разделов) дисциплины**

#### Содержание курса «Гистология»

##### Модуль I

Предмет и методы гистологии, связь со смежными биологическими дисциплинами. Основные этапы развития гистологии, современное состояние гистологии, перспективы развития. Тканевые структуры и их компоненты: клетки, межклеточное вещество, симпласты, синцитии. Развитие тканей в фило- и онтогенезе. Генетическая и морфофизиологическая классификация тканей, и её эволюционная основа. Понятие о тканях. Типы и подтипы тканей. Понятие о клеточных популяциях и клонах. Обновляющиеся, растущие и стационарные тканевые системы. Регенерация.

Вклад отечественных учёных в развитие гистологии. Значение сравнительного подхода в современной гистологии (самостоятельно). Современные методики

гистологических исследований. Гистологическая техника.

Общие свойства эпителиев. Онто-, филогенетическая, структурно-морфологическая и функциональная классификация эпителиев. Понятие о базальной пластинке и ее организация.

Общие свойства и классификация эпителиев кожного типа. Погружённые, однослойные и многорядные эпителии. Однослойные кутикулярные эпителии. Многослойные кожные эпителии низших позвоночных. Многослойные кожные эпителии высших позвоночных. Организация и физиологическая регенерация.

Общая характеристика кишечных эпителиев. Эпителий кишечного типа позвоночных животных на примере млекопитающих. Характеристика гетерогенной системы кишечного эпителия.

Общая характеристика железистых эпителиев – источники формирования в эмбриогенезе, строение железистой клетки, классификация желез, секреторный цикл, способы выведения секрета, строение выводных протоков экзокринных желез. Процессы секреции, экскреции и рекреции. Механизмы экстружии секрета. Строение экзокринных желез. Характеристика одноклеточных железистых клеток кожного, кишечного эпителия, нейросекреторные клетки, секреторные кардиомиоциты и секреторные клетки выделительного эпителия. Эндокринные клетки семенника. Малоклеточные железы. Многоклеточные эпителиальные эндокринные железы. Эпителиальные эндокринные железы беспозвоночных животных.

Общая характеристика осморегулирующих и выделительных эпителиальных канальцев. Общая организация прото- метанефридиев, нефронов почки. Структурно-функциональная организация начального отдела канальца бес- и позвоночных, механизмы фильтрации, фильтрационные аппараты начального отдела нефрона, характеристика подоцитов. Характеристика основного отдела – система канальцев (проксимальные, дистальные, петля Генле). Механизмы реабсорбции и секреции. Конечный отдел канальца – собирательная трубка, пора.

## Модуль II

Оседлые трофические разновидности тканей внутренней среды млекопитающих — рыхлая соединительная ткань, характеристика межклеточного вещества, клеточной популяции. Волокнистые структуры. Соединительная ткань со специальными свойствами (ретикулярная, жировая, пигментная). Плотная соединительная ткань: сухожилия, эластическая связка, сетчатый слой кожи. Общие черты и отличия.

Общая характеристика хрящевой ткани. Классификация. Клеточный состав. Межклеточное вещество. Строение гиалинового, эластического и коллагено-волокнутого хряща. Гистогенез хрящевой ткани. Регенерация хрящевой ткани.

Костная ткань: структурно-биохимическая характеристика. Классификация костной ткани. Клеточный состав. Межклеточное вещество. Грубоволокнистая, пластинчатая костная ткань. Развитие костной ткани на месте мезенхимы. Развитие костной ткани на месте гиалинового хряща. Понятие о регуляции остеогенеза. Регенерация костной ткани.

Функции крови и лимфы. Тканевая организация. Эритроциты. Тромбоциты. Моноциты и гранулярные лейкоциты (нейтрофилы, эозинофилы, базофилы) позвоночных.

Лимфоидная ткань позвоночных животных (красный костный мозг, зубная железа, фабрициева сумка, лимфатические узлы, селезенка, лимфоэпителиальные скопления). Становление лимфоидной ткани в онтогенезе. Характеристика Т и В-лимфоцитов — структурно-функциональная организация, классификация.

Понятие об иммунной системе. Характеристика гуморального иммунитета — иммуноглобулины, комплекс антиген-антитело. Механизм реализации гуморального иммунитета и клеточный состав. Понятие о системе мононуклеарных фагоцитов (СМФ). Связь макрофагов и лимфоцитов в защитной реакции. Понятие о гемограмме и лейкоцитарной формуле.

Кроветворение у млекопитающих: в эмбриональный период (в стенке желточного

мешка, в печени). Кроветворение в красном костном мозге. Эритропоэз. Гранулоцитопоэз. Лимфоцитопоэз. Моноцитопоэз. Тромбоцитопоэз.

### **Модуль III**

Классификация и общая характеристика мышечных тканей, гистогенез в онтогенезе. Характеристика белкового актина, миозина. Работа акто-миозинового комплекса и два его этапа.

Поперечно-мышечные скелетные (соматические) ткани. Структурно-функциональная организация симпласта (мион) – сократимый, опорный, трофический, лизосомальный аппарат, аппарат проведения возбуждения, другие белки, участвующие в организации симпласта. Миосаттеллоциты. Типы скелетных симпластов. Гистогенез. Регенерация. Молекулярные механизмы сокращения.

Гладкие мышечные ткани позвоночных животных – структурно-функциональная организация лейомиоцита (сократительный, опорный, трофический, лизосомальный аппарат и аппарат проведения возбуждения). Отличительные особенности в механизме сокращения (модель «щеколды»). Структура и плотность нервных аппаратов (группа А – «multi-unit», С – «single-unit», В – воздействие нейротрансмиттеров).

Мионейральная мышечная ткань, миоэпителмиоидные клетки, эндокринные мышечные миоциты, миофибробласты.

### **Модуль IV**

Общая характеристика, функции нервной ткани. Гистогенез. Нейроны: структурно-функциональная организация. Медленные и быстрый ток цитоплазмы в отростках, ретроградный ток в аксонах. Эндокринные нейроны.

Нейроглия – классификация, функции. Стадии гистогенеза макроглии. Астроциты, эпиндимоциты, олигодендроциты – функции и классификация, топография. Микроглия периферической нервной системы (швановские клетки) – гистогенез, классификация, функции.

Нервные волокна. Миелиновые – строение, нейроглиальные клетки, миелиновая оболочка, насечки Шмидта-Лантермана, перехваты Ранвье. Сальтаторное проведение нервного импульса. Механизм образования миелиновой оболочки. Классификация миелиновых волокон. Безмиелиновые нервные волокна. Гемато-нейрональный барьер.

Мионейральная ткань. Миоидные клетки – производные энтомезенхимы, клетки семенников, яичников, миоэндокринные, производные эктодермы, нейроэктодермы, производные перихордиальной пластинки.

### **«Эмбриология» Модуль V**

Предмет и история становления биологии развития (эмбриология). Определение биологии развития. Связь эмбриологии с другими биологическими дисциплинами.

Общая характеристика и периодизация онтогенеза (индивидуального развития). Биологический смысл полового размножения. Гаметогенез – определение, общая характеристика. Периодизация гаметогенеза. Способы спецификации клеток половой линии – эпигенетический и преформационный. Мейоз – биологическое значение, определение, этапы. Характеристика этапа формирования сперматогенеза. Гормональная регуляция оогенеза и сперматогенеза.

Функциональная морфология гамет. Эволюционные типы оогенезов. Классификация яйцеклеток по количеству и расположению желтка в цитоплазме. Отличия половых и соматических клеток. Морфофункциональная организация яичника и семенника.

Оплодотворение – определение, значение и функции (репродуктивная, половая). Дистантное взаимодействия гамет. Контактное взаимодействие гамет (акросомная и кортикальная реакция). Сперматозоид внутри яйца. Неравнозначность пронуклеусов у млекопитающих. Слияние генетического материала гамет. «Танец» пронуклеусов, дорожка копуляции. Сингамия. Синкарион. Зигота.

Морфогенетические детерминанты. Желтый/серый серп. Ооплазматическая сегрегация.

Биологические функции дробления. Характеристика бластомеров. Общая организация бластулы. Гипотезы формирования бластоцели. Особенности репликации ДНК и межклеточных контактов бластомеров. Особенности клеточного цикла в период дробления. Механизм формирования борозд дробления. Правило Гертвига-Сакса. Характеристика типов дробления в зависимости от количества желтка в яйцеклетке, по объему бластомеров и по продолжительности карио- и цитотомии. Характеристика типов голобластического дробления в зависимости от взаиморасположения бластомеров. Характеристика типов меробластического дробления.

Гастрюляция – определение, биологическое значение. Понятие о зародышевых листках (К. Бэр, А.О. Ковалевский). Основа формирования зародышевых листков. Способы закладки мезодермы. Карта презумптивных зачатков. Понятие «эмбриональной индукции».

Нейруляция (нейрогенез) – начало образования осевых структур. Генетический контроль нейруляции (раннего развития). Роль производных организатора Шпемана в образовании нервной трубки. Нервный гребень и его производные.

Мезодерма и ее производные в ходе спецификации зачатков вдоль осей зародыша. Сомитогенез. Промежуточная мезодерма. Мезодерма боковой пластинки.

Кишечная трубка и ее производные. Развитие конечности. Развитие глаза позвоночных.

Регенерация - история открытия и основные понятия. Рост – типы ростовых процессов. Детерминация пола. Клеточная дифференцировка. Теория филэмбриогенеза (гетерохрония, анаболии, девиации, архалакисы). Закон зародышевого сходства - филотипиче-кая и зоотипическая стадия. Зародыш с «длинной закладкой» (long-germ), «зародыш с короткой закладкой» (short-germ). Биогенетический закон и его современная трактовка.

## Модуль VI

Развитие ланцетника. Строение яйцеклетки. Оплодотворение, дробление, гастрюляция. Формирование осевого комплекса зачатков.

Развитие амфибий. Строение яйцеклетки. Оплодотворение, дробление, гастрюляция. Формирование осевого комплекса зачатков.

Развитие рыб. Строение яйцеклетки. Оплодотворение, дробление, гастрюляция. Формирование осевого комплекса зачатков. Образование провизорного органа - желточного мешка, его функции.

Развитие птиц. Строение яйцеклетки. Оплодотворение, дробление, гастрюляция. Формирование осевого комплекса зачатков. Внезародышевые органы. Аллантоис. Желточный мешок. Амнион. Серозная оболочка. Источники образования и функции.

Развитие млекопитающих. Строение яйцеклетки. Оплодотворение, дробление, гастрюляция. Формирование осевого комплекса зачатков. Внезародышевые органы: желточный мешок, аллантоис. Амнион. Плацента. Типы плацент. Плацента как временная железа внутренней секреции. Понятие о системе "мать - внезародышевые органы - плод". Иммунологические взаимоотношения организма матери и плода.

## 4. Перечень учебно-методического обеспечения для самостоятельной работы обучающихся по дисциплине

*Материалы, используемые для текущего контроля успеваемости обучающихся по дисциплине*

### Контрольная работа

Тестирование по курсу проводится «поблочно» и является промежуточной и текущей формой контроля за успеваемостью студентов. Для получения итоговой оценки (балла) по дисциплине необходимы баллы по всем тестовым контролям, средний балл за успеваемость в аудиторных занятиях (лабораторные) и экзаменационный балл. Таким образом, итоговый балл выставляется с учетом выше перечисленных баллов.



Режим тестирования – компьютерное тестирование проводится в группе в течение 45 минут. Каждый блок теста включает в себя 50 тестовых заданий. Программа формирует варианты (каждый раз новые) позволяет исправить выбранный вариант ответа, прерывает работу студентов по окончании времени тестирования. После чего выводит полученный студентом балл. Программа позволяет сделать распечатки вариантов и полученные баллы тестируемой группы студентов. Тестовые задания закрытого типа, на соответствие, с рисунком, дополнить выражение, закончить определение. Варианты ответа – 1. Ниже прилагается некоторый перечень тестовых заданий из различных блоков данного курса.

#### Тестовые задания:

- открытого типа,
- закрытого типа,
- на соответствие,
- на последовательность процессов,
- с рисунками.

#### Режим тестирования:

- время – 45 мин
- заданий - 50
- навигация по заданиям с возможностью редактирования ответов
- автоматическое отключение программы тестирования по истечении времени тестирования
- выведение результатов тестирования в баллах
- конвертация баллов в оценку – 0 - 30- неудовлетворительно; 31 - 38 – удовлетворительно; 39 - 45 – хорошо; более 45 – отлично.

#### *Примерный перечень тестовых заданий*

**Какие клетки являются основным источником синтеза компонентов межклеточного вещества соединительной ткани**

1. плазмоциты
2. фибробласты
3. фиброциты
4. гистиоциты
5. меланоциты

**... клетки рыхлой соединительной ткани формируют строму кровеносных органов за счет большого числа отростков. Относятся к макрофагической системе**

1. перициты
2. ретикулоциты
3. меланофоры
4. эндотелиоциты

**При дифференцировке фибробластов формируются ряд клеток – дифферон.**

**Выберите вариант с правильной последовательностью в диффероне**

1. стволовые клетки – полустволовые клетки (клетки-предшественники) – малоспециализированные клетки – дифференцированные фибробласты – фиброциты – миофибробласты – фиброкласты
  2. стволовые клетки – полустволовые клетки (клетки-предшественники) – дифференцированные фибробласты – малоспециализированные клетки – фиброциты – миофибробласты – фиброкласты
  3. стволовые клетки – полустволовые клетки (клетки-предшественники) – малоспециализированные клетки – дифференцированные фибробласты – фиброкласты – миофибробласты – фиброциты
- стволовые клетки – полустволовые клетки (клетки-предшественники) – малоспециализированные клетки – миофибробласты – фиброциты – дифференцированные

фибробласты – фиброкласты

**В области Z-полоски осуществляется**

1. закрывает на молекуле актина места соединения с миозином
2. присоединяет ионы  $Ca^{2+}$ , что вызывает открытие на молекуле актина мест соединения с миозином
3. структурную
4. прикрепление миофибрилл актина к цитоскелету с помощью специального белка –  $\alpha$ -актинина, вилитина и десмина

**Гладкие мышцы радужины имеют ... происхождение**

1. мезодермальное (миотом)
2. мезодермальное (целом)
3. мезодермальное (спланхнотом)
4. эктодермальное (нейральное)
5. эктодермальное (эпидермальное)

**Клетки, которые участвуют в формировании оболочки нервных волокон, называются**

1. олигодендроциты
2. эпендимоциты
3. леммоциты (Шванновские клетки)
4. нейролеммоциты

**... покрыты ресничками, кубической формы, лежат как в сером, так и в белом веществах, имеют неветвящиеся и ветвящиеся отростки, реснички создают ток церебральной жидкости**

1. астроциты
2. олигодендроциты
3. эпендимоциты
4. мультипотенциальные клетки

**По окраске гранул клетки островка Лангерганса дифференцируются на три типа. А1 – тип клеток выделяют ..., который обеспечивает ...**

1. соматостатин, рост
2. инсулин, синтез гликогена из глюкозы и понижение уровня глюкозы в крови
3. панкреотический полипептидный гормон, процесс синтеза панкреотического сока
4. глюкагон, расщепление гликогена до глюкозы и повышение ее уровня в крови
5. не выделяют гормона, а обеспечивают деление и дальнейшую дифференцировку клеток

**При этом типе выделения секрета (экструзия) не повреждается плазматическая мембрана апикальной поверхности клетки**

1. мерокриновый
2. апокриновый
3. голокриновый
4. микроапокриновый

**Большой (вегетативный) рост происходит в ...**

1. диплотене
2. лептонеме
3. лептонеме, зиготене, пахитене
4. лептонеме, пахитене, диплотене
5. зиготене

**Zona radiata включает в себя**

1. микроворсинки I оболочки яйцеклетки и фолликулярные клетки
2. микроворсинки I оболочки яйцеклетки и блестящую зону
3. фолликулярные клетки и блестящую зону
4. фолликулярные клетки и zona pellucida

**В ходе второго этапа работы инозитолфосфатной системы Na/H обменник активизируется ... с изменением pH цитоплазмы.**

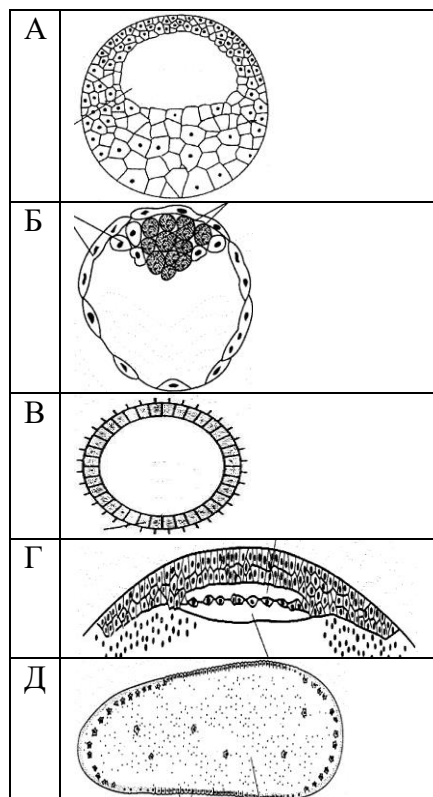
1. Соединением  $Ca^{2+}$  с DAG и протеинкиназой C
2. Соединением  $Ca^{2+}$  с  $PIP_2$  и протеинкиназой C
3. Соединением Na с DAG и протеинкиназой C
4. Соединением DAG с  $PIP_2$  и протеинкиназой C

**При меробластическо-поверхностном дроблении ...**

1. Борозды дробления образуются вслед за кариокинезом, не дробится только анимальный полюс, с образованием бластодиска
2. Обособление бластомеров происходит после многократного кариокинеза, без цитотомии, в центре яйца → миграция ядер и обрастание цитоплазмы с образованием оболочек
3. Нет закономерности в расположении бластомеров
4. Через зародыш проходит одна ось симметрии – это первая борозда дробления, другие ориентируются относительно, являясь зеркальным отражением
5. Происходит прогрессивное нарушение симметрии при винтовом смещении завершающих дробление бластомеров друг относительно друга

**Определите тип бластулы**

1. А. амфибластула; Б. целобластула; В. дискобластула; Г. бластоциста; Д. перибластула
2. А. амфибластула; Б. бластоциста; В. целобластула; Г. дискобластула; Д. перибластула
3. А. бластоциста; Б. амфибластула; В. дискобластула; Г. целобластула; Д. перибластула
4. А. перибластула; Б. бластоциста; В. целобластула; Г. дискобластула; Д. амфибластула.



**Вопросы для подготовки к устному опросу**

**Тема: Введение в сравнительно-эволюционную гистологию. Эпителии.**

**Кожный эпителий**

Основные этапы развития гистологии, современное состояние гистологии, перспективы развития. Тканевые структуры и их компоненты: клетки, межклеточное вещество, симпласты, синцитии. Развитие тканей в фило- и онтогенезе. Генетическая и морфофизиологическая классификация тканей и её эволюционная основа. Понятие о тканях. Типы и подтипы тканей. Понятие о клеточных популяциях и клонах. Обновляющиеся, растущие и стационарные тканевые системы.

Вклад отечественных учёных в развитие гистологии (И.И. Мечников, А.Н. Северцов, И.Г. Хлопин, А.А. Заварзин). Теория гастрей Э. Геккеля и теория фагоцителлы И. Мечникова. Их значение для развития эволюционной гистологии. Работы академика А.А. Заварзина. Теория параллельных рядов. Теория параллельных рядов академика А.А. Заварзина. Значение сравнительного подхода в современной гистологии.

Современные методики гистологических исследований. Гистологическая техника.

Общие свойства эпителиев. Онто - и филогенетическая классификация эпителиев. Понятие о базальной мембране.

Общие свойства и классификация кожных эпителиев. Погружённые, однослойные и многослойные эпителии.

Однослойные кутикулярные эпителии, классификация, общая характеристика. Кутикулярные эпителии с полисахаридно-белковой фибриллярной основой (артроподный тип) – химический состав и организация кутикулярной пластинки у наземных членистоногих

Основные типы, их распространение.

Многослойные кожные эпителии млекопитающих. Организация и физиологическая регенерация. Кератинизация. Эволюционная динамика в ряду позвоночных.

Закономерности эволюционной динамики кожных эпителиев. Вектор усложнения кожных эпителиев.

### ***Тема: Ткани внутренней среды***

Соединительные ткани или ткани внутренней среды. Общая характеристика. Функции тканей внутренней среды. Виды соединительных тканей. Общая характеристика мезенхимы, ее производные. Классификация. Функции производных мезенхимы.

Опорно-трофические ткани: происхождение в онтогенезе, разновидности. Функции. Рыхлая неоформленная волокнистая соединительная ткань: клеточный состав, волокнистые структуры, межклеточное вещество.

Рыхлая соединительная ткань со специальными свойствами: жировая, ретикулярная, пигментная.

Плотная соединительная ткань: сухожилия, эластическая связка, сетчатый слой кожи. Общие черты и отличия.

Кровь. Плазма и клетки крови. Функции крови. Понятие о гемограмме и лейкоцитарной формуле.

Эритроциты. Поверхностный аппарат. Дыхательные пигменты. Функции. Особенности у беспозвоночных.

Гранулоциты: структура, функции. Особенности у беспозвоночных. Классификация гранулоцитов.

Агранулоциты: структура, функции. Классификация лимфоцитов.

Кровяные пластинки: структура, функции. Тромбоциты.

Закономерности эволюционной динамики клеток крови.

Кроветворение у млекопитающих: в эмбриональный период (в стенке желточного мешка, в печени).

Кроветворение во взрослом организме. Эритропоэз. Гранулоцитопоэз. Лимфоцитопоэз. Моноцитопоэз. Тромбоцитопоэз.

Кроветворение у беспозвоночных, его особенности.

Понятие об иммунной системе. Клеточный и гуморальный иммунитет.

T- и B- лимфоциты как компоненты иммунной системы. Механизмы действия T-киллеров. Понятие о системе мононуклеарных фагоцитов /СМФ/.

Связь макрофагов и лимфоцитов в защитной реакции.

Общая характеристика хрящевой ткани. Классификация.

Клеточный состав хрящевой ткани: функциональная морфология.

Межклеточное вещество хрящевой ткани. Структурно- биохимическая характеристика.

Строение гиалинового, эластического и коллагеноволоконистого хряща.

Гистогенез хрящевой ткани. Регенерация хрящевой ткани.

Костная ткань: структурно-биохимическая характеристика. Классификация костной ткани.

Клеточный состав костной ткани. Межклеточное вещество костной ткани.

Грубоволокнистая костная ткань. Пластинчатая костная ткань.

Развитие костной ткани на месте мезенхимы. Развитие костной ткани на месте гиалинового хряща. Понятие о регуляции остеогенеза. Регенерация костной ткани.

### **Эмбриология**

Предмет и история становления биологии развития и размножения (эмбриология). Определение биологии развития. Связь эмбриологии с другими биологическими дисциплинами – зоологией, теорией эволюции, генетикой, молекулярной биологией, цитологией. Понятие о формообразовании (морфогенез), клеточной дифференцировки (дифференциация, цитодифференцировка), рост, развитие.

Общая характеристика и периодизация онтогенеза (индивидуального развития). Биологический смысл полового размножения. Гаметогенез – определение, общая характеристика. Периодизация гаметогенеза.

Мейоз – биологическое значение, определение, этапы.

Этап размножения гаметогенеза. ППК (первичные половые клетки) - клетки родоначальницы (примордиальные, гоноциты). Гонии как стволовые половые клетки.

Характеристика этапа роста/коммитации гаметогенеза. Соотношение этапов большого и малого роста со стадиями профазы мейоза I (лепто-, зего-, пахи-, диплонема и диакинез). Дифференциальная активность генов рРНК (хромосомы типа ламповых щеток) и этапы большого роста. Вителлогенез. Морфофункциональная характеристика ооцитов и сперматоцитов I порядка.

Характеристика этапа созревания гаметогенеза. Завершение мейоза I и характеристика ооцитов и сперматоцитов II. Особенность интерфазы между двумя мейотическими делениями. Мейоз II и оотида, редукционные тельца, сперматиды. Поляризация ооцита (анимально/вегетативная, дорсо/вентральная), различие в кровоснабжении полюсов ооцита (артериальное/венозное), положение полюсов относительно трофических клеток.

Характеристика этапа формирования сперматогенеза. Этапы спермиогенеза – формирование акросомы, «сбрасывание» цитоплазмы и органелл. Значение клеток Лейдига и Сертоли в спермиогенезе, митохондрии, центросома и ее значение в формировании жгутика.

Гормональная регуляция оогенеза и сперматогенеза (**самостоятельно**).

Функциональная морфология гамет. Яйцеклетка – яйцевые оболочки (первичная перивителиновая, вторичная, третичная), лучистый венец (zona radiate), блестящая зона (zona pellucid). Рецепторный аппарат первичной оболочки (плазматическая мембрана). Пути формирования энергетических запасов – внутренний (эндогенный), внешний (экзогенный). Различное функционирование ядер у регуляторных и мозаичных типов яйцеклеток.

Эволюционные типы оогенезов - солитарный, диффузный, фагоцитарный, нутриментарный, фолликулярный, гипертранскрипционный. Классификация яйцеклеток по количеству и расположению желтка в цитоплазме – а-, олиго-, мезо- и полилецитальные. А также центр-, изо- гомо- и телолецитальные.

Функциональная морфология сперматозоида. Структурные части – головка, шейка, связующий отдел и хвостовой отдел. Особенности организации скелета ядра - хроматин и протоамины. Акросома – ферменты и их функции в процессе оплодотворения. Строение жгутика. Классификация сперматозоидов. Эулиренные и апиленные формы сперматозоидов.

Сходство и различия оогенеза и сперматогенеза. Отличия половых и соматических клеток.

Античная эмбриология (VI в. до.н.э.) – Китай, Индия, Египет, Греция (Фалес, Гераклит, Эмпедокл, Анаксагор, Гиппократ, Аристотель).

От описательной эмбриологии к биологии развития (XVII-XVIII вв). Преформизм (овисты, партеногенез, анималькулисты, теория вложений) и эпигенез – Боннэ, Сент-Илер, В. Гарвей, К.Ф. Вольф, Блюменбах, Л.В.Белоусов.

Принципы развития. Финалистический принцип (Аристотель, Бэкон). Типологический принцип (К.Ф. Бэр, закон эмбриональной дивергенции, закон зародышевого сходства). Исторический принцип (сравнительно-эволюционная эмбриология) – рекапитуляция филогенеза, биогенетический закон, палин- и ценогенетические признаки, гетерохрония, ретардация, акселерация, гетеротопия, теория зародышевых листков, карты презумптивных зачатков (Ч. Дарвин, Мюллер, Геккель, Ковалевский, Мечников, Давыдов, Северцов, Иванов, Фогт).

Мозаичная теория дифференцировки (Вейсман, В. Ру). Принцип органообразующих областей зародыша (В. Гис). Теория зародышевой плазмы (А. Вейсман). Формирование экспериментальной эмбриологии (В. Ру). Опыты Дриша – эмбриональная регуляция, эквипотенциальность, проспективная потенция, витализм. Открытие эмбриональной индукции (Г. Шпеман). Дифференциальная активность генов (Т. Морган, Вейсман, Бовери, Гольдшмидт).

Принцип ведущей роли ядерно-цитоплазматических соотношений в регионализации зародыша. Ведущая роль ядра в развитии. «Чудесные» свойства полярной цитоплазмы – автономность, специфичность (индукция развития только половых клеток), видоспецифичность. Морфогенетическая активность ядер и ее периодичность (А.А. Нейфах). Характеристика программы индивидуального развития.

Признание роли взаимодействия генов в процессе онтогенеза – экспрессивность, пенетрантность, специфичность действия генов (Фохт, Тимофеев-Ресовский, Рокитский), время активации, направленность действия генов.

Проблема клонирования животных. Пути решения, сложности. Первые эксперименты по клонированию (К. Иллменси). Работы Дж. Мак-Грата и Д. Солтера (1984), Л.М. Чайлахяна (1987), С. Уилладсен (1989), Я. Вильмут – клонирование овечки Долли (1997). Р. Янагимачи (1998) клонирование мышей. Сложности практического применения клонирования в создании точных копий организмов-доноров.

### **Тема: Оплодотворение**

Оплодотворение – определение, значение и функции (репродуктивная, половая). Типы: моно- и полиспермия, наружное и внутреннее. Партеногенез, гино- и андрогенез. Формирование представление об оплодотворении в работах Л. Спалланцани (1729-1799), О. Гертвига (1849-1922), Т. Бовери (1862-1915). Теория оплодотворения (Ф. Лилли, 1862-1915).

Дистантные взаимодействия гамет. Хемо- рео- и стереотаксис. Представление о гомонах - андрогамоны и гиногамоны (I и II порядка). Аттрактанты и сперакт, резакт.

Контактные взаимодействия гамет. Акросомная реакция (активация сперматозоида). Два типа акросомной реакции. Капацитация – изменение липидного состава плазматической мембраны сперматозоида, разблокировка молекул адгезии для соединения с мембраной яйцеклетки (галактозилтрансфераза – ГалТаз). Триггеры акросомной реакции. Экзоцитоз акросомального пузырька и слияние с мембраной яйцеклетки. Формирование акросомальной нити (кроме млекопитающих), экспозиция биндина. Акросомальная реакция у млекопитающих – функции zona pellucid (zp) и белки ее формирующие, разрушение zp,  $\beta$ -N-ацетилглюкозаминидазы. Работа инозитолфосфатной системы. Слияние мембран гамет – конус

оплодотворения, фузогенные белки. Регуляция проникновения спермия в яйцо.

Кортикальная реакция (активация яйцеклетки). Быстрый блок полиспермии – деполяризация и увеличение показателей потенциала покоя плазматической мембраны. Медленный блок полиспермии и увеличение концентрации ионов кальция, вследствие работы инозитолфосфатной системы (IPCR) и/или активации рецептора к рианидину (CICR), индукция кортикальной реакции ионами кальция. Содержимое кортикальных гранул и их высвобождение в перивителлиновое пространство (вителлиновая деламиназа, сперморецепторная гидролаза, сульфомукополисахарид, протеазы, карбогидразы). Образование оболочки оплодотворения. Активация метаболизма яйца для его вступления на путь развития.

Сперматозоид внутри яйца. Неравнозначность пронуклеусов у млекопитающих. Слияние генетического материала гамет. «Танец» пронуклеусов, дорожка копуляции. Формирование мужского пронуклеуса - изменение уровня компактизации хроматина, смена гистонов, транскрипция, репликация, сборка ламинов и формирование новой мембраны ядра. Центриольный аппарат и его положение, формирование микротрубочек, образование звезды – спермастер. Сингамия. Синкарион. Зигота.

#### **Тема: Дробление.**

Определение. Биологические функции дробления: становление многоклеточности, нормализация ядерно-цитоплазматических отношений, ооплазматическая сегрегация; точка перехода на средней бластуле – midblastula transition (MBTP – mid blastula transition point).

Характеристика бластомеров. Общая организация бластулы. Гипотезы формирования бластоцели (Дан, 1960; Волперт, 1961-1963). Функции бластоцели (опыты Ньюкупа, 1973). Особенности репликации ДНК и межклеточных контактов бластомеров (Wolmor C. De Mello, 1980).

Особенности клеточного цикла в период дробления. Ритмика, скорость регуляции клеточных делений. Факторы, индуцирующие/ингибирующие деление - MPF (maturation promoting factor), CSF (cytostatic factor) и циклины.

Механизм формирования борозд дробления - гипотезы образования борозд дробления (рост звезд, удлинение веретена, амебоидное движение, сократимое кольцо, расширяющаяся мембрана). Работы С. Герстадиуса (1898-1996) – счетчик времени дробления и процессы, контролируемые кариокинез, детерминация ориентации веретен деления. Правило Гертвига-Сакса. Закономерности закладки первых борозд дробления. Три гипотезы координации карио- и цитокинеза. Закон Дриша и два способа его толкования. Регуляция дробления путем сортировки клеток (недришовская регуляция).

Характеристика типов дробления в зависимости от количества желтка в яйцеклетке (голо- меро- и абластическое - централециальное), по объему бластомеров (микро- и мегамеры, гомо- и гетероквандрантные) и по продолжительности карио- и цитотомии (а- и синхронное). Характеристика типов голобластического дробления в зависимости от взаиморасположения бластомеров – радиальное, спиральное (дексиотропное, леотропное), билатеральное, ротационное (чередующееся) и анархическое.

Характеристика типов меробластического дробления – дискоидальное. Характеристика абластического типа дробления. Характеристика типов голобластического дробления.

#### **Тема: Гастрюляция. Нейруляция. Осевые комплексы зачатков. Гистогенез**

Гастрюляция – определение, биологическое значение. Понятие о зародышевых листках (К. Бэр, А.О. Ковалевский). Согласованные изменения клеточной формы. Биохимические признаки гастрюляции. Биогенетический закон Геккеля и Мллера. Типы отклонений. Закон зародышевого сходства Бэра.

Основа формирования зародышевых листков – морфогенетические процессы раннего этапа (первого, формирование 2-х слойного зародыша) гастрюляции инвагинация, эпиболия, иммиграция и деламинация. Характер движения бластомеров – дивергентный,

конвергентный, инволютивный.

Второй этап гастрюляции – закладка мезодермы (формирование 3-х слойного зародыша). Способы закладки мезодермы – телобластический, энтероцельный, деламинационный, пролиферативный.

Карта презумптивных зачатков.

Общая схема строения гастрюлы (на примере ланцетника). Строение гастрюлы амфибий, птиц и млекопитающих на примере человека.

Нейруляция – поздняя гастрюляция, формирование нервной трубки. Организация осевого комплекса зачатков на примере общей схемы. Особенности организации гастрюлы птиц и млекопитающих (на примере человека).

Зародышевые листки как источники тканей и провизорных органов.

Провизорные органы (внезародышевые, временные органы) – аллантоис, желточный мешок, амнион, серозная оболочка, плацента. Источники образования и функции. Плацента. Типы плацент. Плацента как временная железа внутренней секреции.

Понятие о системе «мать - внезародышевые органы – плод». Иммунологические взаимоотношения организма матери и плода.

Гистогенез.

**Тема: Ранние этапы развития бес- и позвоночных животных.**

Развитие ланцетника. Строение яйцеклетки. Оплодотворение, дробление, гастрюляция. Формирование осевого комплекса зачатков.

Развитие амфибий. Строение яйцеклетки. Оплодотворение, дробление, гастрюляция. Формирование осевого комплекса зачатков.

Развитие рыб. Строение яйцеклетки. Оплодотворение, дробление, гастрюляция. Формирование осевого комплекса зачатков. Образование провизорного органа - желточного мешка, его функции.

Яйцеклетка птиц: структура и ее особенности. Тип оплодотворения и развития. Эволюция биохимического состава яиц. Дробление и его особенности. Тип бластулы. Гастрюляция у птиц. Эпибласт и гипобласт. Зародышевый щиток. Первичная полоска. Карта презумптивных зачатков зародыша птиц. Формирование осевого комплекса зачатков. Внезародышевые органы. Аллантоис. Желточный мешок. Амнион. Серозная оболочка. Источники образования и функции. Ценогенетические признаки развития птиц.

Яйцеклетка млекопитающих: функциональная морфология. Тип оплодотворения и развития. Дробление. Тип бластулы. Гастрюляция, ее способы. Формирование осевого комплекса зачатков. Внезародышевые органы: желточный мешок, аллантоис. Амнион. Плацента. Типы плацент. Плацента как временная железа внутренней секреции.

### **Темы докладов**

1. Методы исследования в гистологии. Световая микроскопия – принцип метода, разрешающая способность и строение микроскопа. Принцип формирования изображения. Сферы применения метода.

2. Методы световой микроскопии: фазово-контрастный, интерференционный, поляризационный, метод «темного поля».

3. Электронная микроскопия – принцип метода, разрешающая способность и строение микроскопа. Трансмиссионная (просвечивающая) микроскопия. Сканирующая (растровая) микроскопия.

4. Специальные методы электронной микроскопии: электронно-микроскопическая цитохимия, иммуноцитохимия, электрорадиография. Сферы применения метода.

5. Иммуногистохимические методы исследований – принцип метода, принцип визуализации. Сферы применения метода. Метод автордиографии. Флуоресценция.

6. Однослойный однорядный эпителий, однослойный погруженный эпителий, кутикулярный эпителий 3-х типов, однослойный многорядный. Регенерация и



обновление покровного эпителия. Эволюционная динамика покровного эпителия. Смена функций, факторы тканевой эволюции.

7. Общая характеристика кишечных эпителиев. Понятие о всасывании. Ворсинка, крипта. Субпопуляция всасывающих и секреторных клеток. Структурная дифференцировка эпителия кишечника. Функции кишечного эпителия, развитие и обновление. Общие закономерности эволюционной динамики.

8. Эндокринные железы позвоночных. Эпителиальные эндокринные железы беспозвоночных.

9. Закономерности эволюционной динамики клеток крови.

10. Сократимые ткани позвоночных и беспозвоночных животных.

11. Античная эмбриология.

12. Эмбриология на современном этапе. Клеточная инженерия.

13. Вспомогательные методы репродукции.

14. Эволюция размножения в животном и растительном мире.

15. Учение о регенерации: история, современные ученые и проблемы.

16. Генетический контроль регуляции индивидуального развития.

17. Открытие гомеозисных генов, их роль в развитии.

18. Эмбриональная индукция и гены ее контролирующие.

19. Клонирование животных: успехи, проблемы, технологии.

#### ***Список литературы для самостоятельной работы студентов***

1. Александровская О.В., Радостина Т.Н., Козлов Б.А. Цитология, гистология и эмбриология. – М., 1987.

2. Быков В.Л. Цитология и общая гистология. С-Петербург, Из-во Сотис, 2000 - 518 с.

3. Корочкин Л.И. Биология индивидуального развития - М.: МГУ, 2002.-264 с.

4. Новиков А.И., Святенко Е.С. Руководство к лабораторным занятиям по гистологии с основами эмбриологии. - М., 1984.

5. Руководство по гистологии. В 2т. –СПб.: СпецЛит, 2001.- 495с.

6. Мкртчян О.З., Антонова Е.И. Цитология Методические разработки Омск 2006 14с.

7. Кузнецов С.Л. Атлас по гистологии, цитологии, эмбриологии / С.Л. Кузнецов, Н.И. Мушкамбаров, В.Л. Горячкина – М: Мед. информационное агентство, 2002 – 374 с.:ил.

8. Белоусов Л.В. Основы общей эмбриологии - М.: МГУ, 1993.-301 с.

9. Голиченков В.А., Иванов Е.А., Никерясова Е.Н. Эмбриология. Учебное пособие. М.: «Академия», 2004 - 224с.

10. Голиченков В.А., Семенова М.Л. Практикум по эмбриологии: Учебное пособие для студ. университетов - М.: «Академия», 2004.- 208 с.

11. Горышина Е.Н., Чага О.СЮ. Сравнительная гистология тканей внутренней среды с основными иммунологами. – Л., 1990.

12. Заварзин А.А. Основы сравнительной гистологии. – Л., 1985.

13. Хэм А., Кормек Д. Гистология: пер. с англ. яз.- М: Мир, 1983, в 5 томах.

14. Шубникова Е.А. Функциональная морфология тканей. М: МГУ, 1981, 328с.

#### **Электронные учебные пособия, рекомендуемые для самостоятельной работы**

1. Атлас по гистологии, цитологии и эмбриологии/ С.Л. Кузнецов, Н.Н. Мушкамбаров, В.Л. Горячкина - М.ЗАО «Диаморф».

2. Гистология человека в мультимедиа/Р.К. Данилов и соавт. – СПб, ВмедА.

3. Знаете ли Вы гистологию? Интернет-программа для самостоятельной работы студентов/А.В. Павлов. – ЯГМА.

4. Тестовые задания по курсу гистологии, цитологии и эмбриологии/М.: ММА им. И.М. Сеченова. – 2003.

5. Световая микроскопия. Атлас-справочник/ М.Я. Корн. – ЗАО «Диаморф».
6. Гистология внутренних органов человека с элементами патологии/ А.А. Должиков. – БелГУ, 2005
7. Должиков А.А. Гистология на CD и в Internet – Белгород, БелГУ, 2006.

## **6. Фонд оценочных средств для проведения промежуточной аттестации обучающихся по дисциплине (модулю)**

### **Организация и проведение аттестации бакалавра**

ФГОС ВО ориентированы на выработку у бакалавра компетенций – динамического набора знаний, умений, навыков и личностных качеств, которые позволят выпускнику стать конкурентоспособным на рынке труда и успешно профессионально реализовываться.

В процессе оценки бакалавров необходимо используются как традиционные, так и инновационные типы, виды и формы контроля. При этом постепенно традиционные средства совершенствуются в русле компетентного подхода, а инновационные средства адаптированы для повсеместного применения в российской вузовской практике.

**Цель проведения аттестации** – проверка освоения образовательной программы дисциплины-практикума через сформированность образовательных результатов.

**Промежуточная аттестация** осуществляется в конце семестра и завершает изучение дисциплины; помогает оценить крупные совокупности знаний и умений, формирование определенных компетенций.

## **5. Примерные оценочные материалы для проведения текущего контроля успеваемости и промежуточной аттестации обучающихся по дисциплине**

### **Организация и проведение аттестации студента**

ФГОС ВО ориентированы на формирование у бакалавра компетенций – динамического набора знаний, умений, навыков и личностных качеств, которые позволят выпускнику стать конкурентоспособным на рынке труда и успешно профессионально реализовываться.

В процессе оценки бакалавров необходимо используются как традиционные, так и инновационные типы, виды и формы контроля. При этом постепенно традиционные средства совершенствуются в русле компетентного подхода, а инновационные средства адаптированы для повсеместного применения в российской вузовской практике.

**Цель проведения аттестации** – проверка освоения образовательной программы дисциплины-практикума через сформированность образовательных результатов.

**Промежуточная аттестация** осуществляется в конце семестра и завершает изучение дисциплины; помогает оценить крупные совокупности знаний и умений, формирование определенных компетенций.

Оценочными средствами текущего оценивания являются: тесты по теоретическим вопросам дисциплины, защита практических работ и т.п. Контроль усвоения материала ведется регулярно в течение всего семестра на практических (семинарских, лабораторных) занятиях.

№ п/п	<b>СРЕДСТВА ОЦЕНИВАНИЯ, используемые для текущего оценивания показателя формирования компетенции</b>	<b>Образовательные результаты дисциплины</b>
1.	ОС-1 Контрольная работа (реферат) ОС-2 Учебная дискуссия ОС-3 Устный опрос	ОР-1 Демонстрирует знание особенностей системного и критического мышления,

	ОС-4 Лабораторная работа ОС-5 Доклад с презентацией	аргументированно формирует собственное суждение и оценку информации
2.		ОР-2; Применяет логические формы и процедуры, способен к рефлексии по поводу собственной и чужой мыслительной деятельности ОР-3; Анализирует источники информации с целью выявления их противоречий и поиска достоверных суждений ОР-4; Знает структуру, состав и дидактические единицы предметной области (преподаваемого предмета) ОР-5; Умеет осуществлять отбор учебного содержания для его реализации в различных формах обучения в соответствии с требованиями ФГОС ОО ОР-6; Демонстрирует умение разрабатывать различные формы учебных занятий, применять методы, приемы и технологии обучения, в том числе информационные ОР-8; Использует образовательный потенциал социокультурной среды региона в преподавании (предмета по профилю) в учебной и во внеурочной деятельности.

Описание оценочных средств и необходимого оборудования (демонстрационного материала), а также процедуры и критерии оценивания индикаторов достижения компетенций на различных этапах их формирования в процессе освоения образовательной программы представлены в Фонде оценочных средств для текущего контроля успеваемости и промежуточной аттестации по дисциплине «Гистология с основами эмбриологии».

***Материалы, используемые для текущего контроля успеваемости обучающихся по дисциплине***

**Критерии и шкалы оценивания**

**ОС-1 Контрольная работа (реферат)**

Контрольная работа проводится в письменной форме. Структурными элементами контрольной работы являются тестовые задания и практическая часть (определить таксон по предложенному описанию). (образец варианта контрольной работы приведен в п.6 программы).

### Критерии и шкала оценивания

Критерий	Этапы формирования компетенций	Шкала оценивания (максимальное количество баллов)
Знает о современных научных проблемах общей биологии и путях их решения	Теоретический (знать)	10
Умеет использовать полученные знания в области гистологии	Модельный (уметь)	12
Владеет основными терминами по теме	Практический (владеть)	10
Всего		<b>32</b>

### ОС-2 Учебная дискуссия

Вопросы к учебной дискуссии приведены в п.6 программы.

#### Критерии и шкала оценивания

Критерий	Этапы формирования компетенций	Максимальное количество баллов
Видение проблемы, теоретический уровень знаний	Теоретический (знать)	3
Доказательность отстаивания своей позиции, логичность	Модельный (уметь)	4
Корректность по отношению к оппоненту		3
Активность участия в общей дискуссии		2
Всего:		<b>12</b>

### ОС-3 Устный опрос

Вопросы к устным опросам по темам приведены в п.6 программы.

#### Критерии и шкала оценивания

Критерий	Этапы формирования компетенций	Максимальное количество баллов
Владение понятийным аппаратом	Практический (владеть)	3
Знает фактический материал по теме	Теоретический (знать)	3
Знает принципы принятия и реализации методологий в конкретных ситуациях	Теоретический (знать)	2
Умеет выявлять и анализировать проблемы	Модельный (уметь)	2
Логичность изложения материала		2
Всего:		<b>12</b>

### ОС-4 Лабораторная работа

#### Критерии и шкала оценивания

Критерий	Этапы формирования компетенций	Максимальное количество баллов
Выполнение работы в	Теоретический (знать)	2

полном объёме с соблюдением необходимой последовательности	Модельный (уметь)	
Самостоятельный, рациональный выбор и подготовка необходимого оборудования для выполнения работы	Модельный (уметь) Практический (владеть)	2
Правильность формулировки выводов	Теоретический (знать)	4
Точность и аккуратность выполнения всех записей и рисунков	Теоретический (знать)	2
Соблюдение правил техники безопасности при выполнении работ	Теоретический (знать)	2
Всего:		<b>12</b>

**ОС-5 Доклад с презентацией  
Критерии и шкала оценивания**

<b>Критерий</b>	<b>Этапы формирования компетенций</b>	<b>Максимальное количество баллов</b>
Качество доклада	Теоретический (знать)	4
Использование демонстрационного материала	Модельный (уметь)	2
Владение научным и специальным аппаратом	Практический (владеть)	4
Четкость выводов	Модельный (уметь)	2
Всего:		<b>12</b>

**ОС-6 Экзамен в устной форме**

При проведении экзамена учитывается уровень знаний обучающегося при ответах на вопросы (теоретический этап формирования компетенций), умение обучающегося отвечать на дополнительные вопросы по применению теоретических знаний на практике и по выполнению обучающимся заданий текущего контроля (модельный этап формирования компетенций).

**Критерии и шкала оценивания экзамена:**

<b>Критерий</b>	<b>Этапы формирования компетенций</b>	<b>Максимальное количество баллов</b>
Знает общие понятия в области гистологии	Теоретический (знать)	0-20
Знает достижения, проблемы и перспективы развития, современные методы исследования в области гистологии	Теоретический (знать)	20-40
Умеет использовать методы, способы и приемы в области гистологии;	Модельный (уметь)	40-64

**6.3. Типовые контрольные задания или иные материалы, необходимые для оценки знаний, умений, навыков и (или) опыта деятельности, характеризующих этапы формирования компетенций в процессе освоения образовательной программы:**

## ПРИМЕРНЫЙ ПЕРЕЧЕНЬ ВОПРОСОВ К ЭКЗАМЕНУ

1. Предмет и методы гистологии, связь со смежными биологическими дисциплинами. Основные этапы развития гистологии, современное состояние гистологии, перспективы развития.

2. Определение ткани. Тканевые структуры и их компоненты: клетки, межклеточное вещество, симпласты, синцитии. Развитие тканей в фило- и онтогенезе. Генетическая и морфофизиологическая классификация тканей.

**3. Эпителиальные ткани.** Общая характеристика (происхождение, строение, функции). Связь с подлежащей соединительной тканью. Условия питания, иннервация. Регенерация эпителия, понятие о камбиальных или стволовых клетках. Базальная мембрана.

4. Классификация эпителиев. Филогенетическая - по происхождению, морфологическая, функциональная (кожные, кишечные, осморегулирующие, железистые).

5. Морфологическая и функциональная классификация желез. Типы секреции.

**6. Ткани внутренней среды.** Соединительные ткани или ткани внутренней среды. Общая характеристика. Функции тканей внутренней среды. Виды соединительных тканей. Мезенхима.

7. Кровь, лимфа, строение и функции. Фагоцитоз, современные представления о роли Т- и В-лимфоцитов в осуществлении иммунных реакций организма.

8. Теория кроветворения, гемопоэз эмбриональный и во взрослом организме.

9. Рыхлая неоформленная соединительная ткань. Клеточные элементы, происхождение и характеристика межклеточного вещества соединительной ткани. Понятие о воспалении, роль микро- и макрофагов при воспалении.

10. Плотная соединительная ткань коллагенового и эластического типа.

11. Хрящевая ткань. Гиалиновый, эластический и волокнистый хрящи. Надхрящница и ее значение.

12. Костная ткань (грубоволокнистая и пластинчатая). Строение кости как органа. Значение надкостницы. Эндост. Костный мозг. Развитие кости из мезенхимы и на месте хряща. Рост кости в длину и толщину. Регенерация кости.

**13. Мышечные ткани.** Мышечные ткани. Общая характеристика и классификация, отличие от эпителиальных и соединительных тканей.

14. Гладкая мышечная ткань, ее происхождение, морфологические и функциональные особенности.

15. Поперечнополосатая скелетная мышечная ткань. Происхождение, микро- и субмикроскопическое строение скелетной мышечной ткани. Мышечные волокна - симпласты.

16. Современные представления о механизме мышечного сокращения. Строения мышцы как органа.

17. Сердечная мышечная ткань. Ее морфологические и функциональные особенности. Данные электронной микроскопии о клеточном строении миокарда. Особенности внутриклеточной организации сократительных кардиомиоцитов и клеток проводящей системы сердца. Типы межклеточных контактов в миокарде.

18. Современные сведения об эндокринной функции предсердных кардиомиоцитов.

**19. Нервная ткань.** Нервная ткань. Общая характеристика нервной ткани. Нейроны – строение и классификация.

20. Нейроглия, ее классификация, строение и функции.

21. Нервные волокна мякотные и безмякотные. Механизм проведения нервных импульсов.

22. Клеточные контакты в нервной ткани – синапсы. Данные электронной микроскопии о структуре нервной ткани.

23. Понятие о рефлексе как основном акте деятельности нервной системы. Строение рефлекторной дуги.

24. Понятие о рецепторах, особенности их строения. Нервные окончания.

25. Предмет и история становления биологии развития и размножения (эмбриология). Определение биологии развития. Связь эмбриологии с другими биологическими дисциплинами.

26. Общая характеристика и периодизация онтогенеза (индивидуального развития). Биологический смысл полового размножения. Гаметогенез – определение, общая характеристика. Периодизация гаметогенеза.

7. Мейоз – биологическое значение, определение, этапы.

28. Этап размножения гаметогенеза. ППК (первичные половые клетки) - клетки родоначальницы (примордиальные, гоноциты). Гонии как стволовые половые клетки.

29. Характеристика этапа роста/коммитации гаметогенеза. Характеристика этапа созревания гаметогенеза. Характеристика этапа формирования сперматогенеза.

30. Функциональная морфология гамет.

31. Оплодотворение – определение, значение и функции (репродуктивная, половая). Типы. Дистантные взаимодействия гамет.

32. Контактные взаимодействия гамет. Акросомная реакция (активация сперматозоида). Кортикальная реакция (активация яйцеклетки). Сперматозоид внутри яйца.

33. Биологические функции дробления. Характеристика бластомеров. Общая организация бластулы. Гипотезы формирования бластоцели. Функции бластоцели. Особенности клеточного цикла в период дробления. Механизм формирования борозд дробления.

34. Характеристика типов дробления в зависимости от количества желтка в яйцеклетке (голо- меро- и абластическое - централециальное), по объему бластомеров (микро- и мегамеры, гомо- и гетероквандрантные) и по продолжительности карио- и цитотомии (а- и синхронное).

35. Характеристика типов голобластического дробления в зависимости от взаиморасположения бластомеров – радиальное, спиральное (дексиотропное, леотропное), билатеральное, ротационное (чередующееся) и анархическое. Характеристика типов меробластического дробления – дискоидальное. Характеристика абластического типа дробления. Характеристика типов голобластического дробления.

36. Гастрюляция – определение, биологическое значение. Понятие о зародышевых листках. Основа формирования зародышевых листков – морфогенетические процессы раннего этапа (первого, формирование 2-х слойного зародыша) гастрюляции инвагинация, эпиболия, иммиграция и деламинация. Характер движения бластомеров – дивергентный, конвергентный, инволютивный.

37. Второй этап гастрюляции – закладка мезодермы (формирование 3-х слойного зародыша). Способы закладки мезодермы – телобластический, энтероцельный, деламинационный, пролиферативный. Карта презумптивных зачатков. Общая схема строения гастрюлы (на примере ланцетника). Строение гастрюлы амфибий, птиц и млекопитающих на примере человека.

38. Нейруляция – поздняя гастрюляция, формирование нервной трубки. Организация осевого комплекса зачатков на примере общей схемы. Особенности организации гастрюлы птиц и млекопитающих (на примере человека). Зародышевые листки как источники тканей и провизорных органов.

39. Провизорные органы (внезародышевые, временные органы) – аллантоис, желточный мешок, амнион, серозная оболочка, плацента. Источники образования и функции. Плацента. Типы плацент. Плацента как временная железа внутренней секреции.

40. Понятие о системе «мать - внезародышевые органы – плод». Иммунологические взаимоотношения организма матери и плода.

### ***Перечень гистологических препаратов и информационных схем к экзамену***

Препарат. Разрез дождевого червя.

Препарат. Кожа пальца человека.

Препарат. Секреторные гранулы в клетках Лейдига кожи аксолотля.

Препарат. Секреторные гранулы в клетках Лейдига кожи аксолотля.

Препарат. Пигментные клетки кожи головастика.

Препарат. Почка крысы.

Препарат. Многоклеточные экзокринные железы. Поджелудочная железа собаки.

Препарат. Эндокринные железы. Щитовидная железа собаки.

Препарат. Зеленая железа рака (железистый эпителий).

Препарат. Однослойный многорядный мерцательный эпителий трахеи собаки.

Препарат. Однослойный цилиндрический каемчатый эпителий слизистой тонкой кишки щенка.

Препарат. Эластический хрящ ушной раковины.

Препарат. Мерцательный эпителий кишечника беззубки (многорядный).

Препарат. Рыхлая волокнистая неоформленная соединительная ткань.

Препарат. Плотная оформленная соединительная ткань. Сухожилие телят.

Препарат. Кровь человека.

Схема. Кроветворения (гемопоз).

Электронная микрофотография. Плазмочит.

Препарат. Гиалиновый хрящ. Ребро телят.

Препарат. Поперечный разрез трубчатой кости.

Препарат. Гладкие мышцы мочевого пузыря млекопитающего.

Препарат. Поперечнополосатая мышечная ткань языка.

Препарат. Сердечная мышечная ткань. Сердце лошади.

Препарат. Поперечный разрез спинного мозга кролика. Двигательные нейроны.

Препарат. Базофильное вещество в моторных нейронах спинного мозга

Препарат. Миелиновые нервные волокна. Седалищный нерв лягушки.

Препарат. Безмиелиновые нервные волокна.

Препарат. Поперечный срез периферического нерва.

Препарат. Задняя стенка глаза.

Препарат. Яйцеклетка кошки. Яичник.

Препарат. Сперматозоиды морской свинки.

Препарат. Дробление яйцеклетки аскариды.

Препарат. Бластула лягушки.

Препарат. Первичная полоска.

Препарат. Нейрула лягушки (поздняя гастрюла).

Препарат. Зародыш форели.

Препарат. Сомиты, хорда, нервная трубка.

### **Критерии оценки знаний студента при характеристике гистологического препарата**

<b>Оценка</b>	<b>Критерии</b>
Отлично	Дано правильное название препарата (указана структура, ткань, орган), принадлежность к функциональной системе. Описание препарата соответствует карте ООД. Указанные под микроскопом структуры правильно определены или самостоятельно найдены. Допускаются лишь мелкие неточности, не влияющие на суть ответа.
Хорошо	Допускаются мелкие неточности и не более двух ошибок в описании препарата, или при нахождении структур, которые после уточнения студент способен исправить.
Удовлетворительно	Дано правильное название препарата, но при ответе или микроскопировании допущены ошибки (не более 2-3), которые



	после наводящих вопросов студент не способен исправить.
Неудовлетворительно	Дано только правильное название препарата или препарат не определен. Даже после наводящих вопросов студент не может дать характеристику структурам.

**6.4. Методические материалы, определяющие процедуры оценивания знаний, умений, навыков и (или) опыта деятельности, характеризующих этапы формирования компетенции.**

Краткая характеристика процедуры реализации текущего и промежуточного контроля для оценки компетенций обучающихся представлена в таблице.

<b>№ п/п</b>	<b>Наименование оценочного средства</b>	<b>Краткая характеристика процедуры оценивания компетенций</b>	<b>Представление оценочного средства в фонде</b>
1.	Контрольная работа	Контрольная работа выполняется в форме письменного тестирования. Регламент – 1-1.5 минуты на один вопрос.	Тестовые задания
2.	Устный опрос	Проводится в начале занятия. В ходе опроса оценивается владение понятийным аппаратом, знания фактический материал по теме, умения анализировать и логически излагать материала	Вопросы к устным опросам по темам
3.	Учебная дискуссия	Коллективное обсуждение какого-либо вопроса, проблемы.	Вопросы к дискуссии
4.	Лабораторная работа	Может выполняться индивидуально либо в малых группах (по 2 человека) в аудиторное время. Текущий контроль проводится в течение выполнения лабораторной работы.	Задания для выполнения лабораторных работ
5.	Доклад с презентацией	Доклад - продукт самостоятельной работы обучающегося, представляющий собой публичное выступление по представлению полученных результатов решения определенной учебно-исследовательской или научной темы. Тематика докладов выдается на лабораторном занятии, выбор темы осуществляется студентом самостоятельно. Подготовка осуществляется во внеаудиторное время. На подготовку дается одна-две недели. Регламент – 3-5 мин. на выступление. В оценивании результатов наравне с преподавателем принимают участие студенты группы.	Темы докладов
6.	Экзамен в устной форме	Проводится в заданный срок, согласно графику учебного процесса. При выставлении оценки учитывается уровень приобретенных компетенций студента. Компонент «знать» оценивается теоретическими	Комплект примерных вопросов к экзамену.

		вопросами по содержанию дисциплины, компоненты «уметь» и «владеть» - практикоориентированными заданиями.	
--	--	--	--

В конце изучения дисциплины подводятся итоги работы студентов на лекционных и лабораторных занятиях путем суммирования заработанных баллов в течение семестра.

### Критерии оценивания знаний студентов по дисциплине

*Формирование балльно-рейтинговой оценки работы обучающихся*

		Посещение лекций	Посещение практических занятий	Работа на практических занятиях	Экзамен
<b>5 семестр</b>	Разбалловка по видам работ	12 x 1= 12 баллов	20 x 1=20 баллов	304 балла	64 балла
	Суммарный макс. балл	12 баллов max	20 баллов max	336 баллов max	400 баллов max

По итогам семестра, трудоемкость которого составляет 4 ЗЕ, студент набирает определенное количество баллов, которое соответствует оценке по принятой шкале, характеризующей качество освоения студентом знаний, умений и навыков по дисциплине согласно следующей таблице:

Оценка	Баллы (4 ЗЕ)
«отлично»	361 - 400
«хорошо»	281 - 360
«удовлетворительно»	201 – 280
«неудовлетворительно»	200 и менее

### 6. Методические указания для обучающихся по освоению дисциплины

Успешное изучение курса требует от обучающихся посещения лекций, активной работы на практических занятиях, выполнения всех учебных заданий преподавателя, ознакомления с основной и дополнительной литературой.

Запись **лекции** – одна из форм активной самостоятельной работы обучающихся, требующая навыков и умения кратко, схематично, последовательно и логично фиксировать основные положения, выводы, обобщения, формулировки. В конце лекции преподаватель оставляет время (5 минут) для того, чтобы обучающиеся имели возможность задать уточняющие вопросы по изучаемому материалу. Из-за недостаточного количества аудиторных часов некоторые темы не удастся осветить в полном объеме, поэтому преподаватель, по своему усмотрению, некоторые вопросы выносит на самостоятельную работу студентов, рекомендуя ту или иную литературу. Кроме этого, для лучшего освоения материала и систематизации знаний по дисциплине, необходимо постоянно разбирать материалы лекций по конспектам и учебным пособиям. В случае необходимости обращаться к преподавателю за консультацией.

#### **Подготовка к лабораторным занятиям.**

При подготовке к лабораторным занятиям студент должен изучить теоретический материал по теме занятия (использовать конспект лекций, изучить основную литературу,

ознакомиться с дополнительной литературой, при необходимости дополнить конспект, делая в нем соответствующие записи из литературных источников). В случае затруднений, возникающих при освоении теоретического материала, студенту следует обращаться за консультацией к преподавателю. Идя на консультацию, необходимо хорошо продумать вопросы, которые требуют разъяснения.

В начале лабораторного занятия преподаватель знакомит студентов с темой, оглашает план проведения занятия, выдает задания. В течение отведенного времени на выполнение работы студент может обратиться к преподавателю за консультацией или разъяснениями. В конце занятия проводится прием выполненных заданий, собеседование со студентом.

Результаты выполнения лабораторных заданий оцениваются в баллах, в соответствии с балльно-рейтинговой системой университета.

## **Планы лабораторных занятий (4 семестр)**

**Тема № 1. Введение в сравнительно-эволюционную гистологию. эпителии общая характеристика. Кожный тип эпителия. Кишечный тип эпителия. Железистый тип эпителия. Выделительный/осморегулирующий тип эпителия.**

### **Контрольные вопросы**

Основные этапы развития гистологии, современное состояние гистологии, перспективы развития. Вклад отечественных учёных в развитие гистологии (И.И. Мечников, А.Н. Северцов, И.Г. Хлопин, А.А. Заварзин). Теория гастрей Э. Геккеля и теория фагоцителлы И.И. Мечникова. Теория параллельных рядов академика А.А. Заварзина. Значение сравнительного подхода в современной гистологии (**самостоятельно**).

Тканевые структуры и их компоненты: клетки, межклеточное вещество, симпласты, синцитии. Развитие тканей в фило- и онтогенезе. Генетическая и морфофизиологическая классификация тканей, и её эволюционная основа. Понятие о тканях. Понятие о клеточных популяциях и клонах. Обновляющиеся, растущие и стационарные тканевые системы. Регенерация.

Современные методики гистологических исследований. Гистологическая техника (**самостоятельно**). Микроскопия (**самостоятельно**).

### **Кожный тип эпителия.**

Общие свойства эпителиев. Онто-, филогенетическая, структурно-морфологическая и функциональная классификация эпителиев. Понятие о базальной пластинке и ее организация.

Общие свойства и классификация эпителиев кожного типа. **Погружённые, однослойные и многорядные эпителии. Однослойные кутикулярные эпителии** (артроподный, аннелидного, нематодного тип).

**Многослойные кожные эпителии высших позвоночных.** Организация и физиологическая регенерация. Кератинизация. Развитие эпидермиса в онтогенезе. Источники физиологической и репаративной регенерации – эпидермальная пролиферационная единица. Закономерности эволюционной динамики кожных эпителиев.

Многослойный ороговевающий эпителий – характеристика слоев клеток, кератинизация и репродукция клеток, специализированные клетки эпидермиса позвоночных – Лангерганса, Меркеля, меланоциты.

Многослойный неороговевающий и переходный эпителий.

### **Гистологические препараты и информационно-схематичный материал**

**Схема №1.** Строение базальной пластинки.

**Схема №2.** Погруженные и однослойные эпителии.

**Схема №3.** Многорядные эпителии.

**Гистологический препарат №1.** Разрез дождевого червя (однослойный многорядный эпителий, кожного типа). Окраска: гематоксилин и эозин.

При малом увеличении определить эпителиальный пласт.

При большом увеличении определить в составе эпителия базальные, железистые и каемочные клетки, базальную пластинку.

**Гистологический препарат №2. Однослойный многоядный мерцательный эпителий трахеи собаки.** Окраска: гематоксилин и эозин.

При малом увеличении найти внутреннюю поверхность трахеи, выстланную эпителием и поставить участок эпителия в центр поля зрения. При большом увеличении найти: мерцательные клетки, имеющие призматическую форму, ядра их расположены в верхнем ряду, на апикальном полюсе имеются реснички; бокаловидные клетки; короткие и длинные вставочные клетки, их ядра расположены ближе к базальной мембране; базальную мембрану.

**Схема №4.** Кутикулярный эпителий нематод (нематодного типа).

**Гистологический препарат № 3. Кожа пальца человека** (многослойный ороговевающий эпителий кожного типа). Окраска: гематоксилин и эозин.

При малом увеличении найти эпидермис, базальную мембрану и подлежащую соединительную ткань. При большом увеличении найти базальный, шиповатый, зернистый и роговой слои эпидермиса, выводные протоки сальных и потовых желез, волосяные сосочки и волосяные луковицы.

**Схема №5.** Многослойный ороговевающий эпителий кожи пальца человека.

**Схема №6.** Специализированные клетки многослойного эпителия.

**Схема №7.** Многослойный плоский ороговевающий эпителий кожи лягушки.

**Гистологический препарат № 4. Секреторные гранулы в клетках Лейдига кожи аксолотля.** Окраска: гематоксилин-эозин.

Найти крупные (розового цвета) клетки Лейдига, лежащие близко к поверхностному кожному слою. Эти одноядерные клетки вырабатывают слизь – секрет белковой природы. Определить на апикальном полюсе гранулы секрета.

**Гистологический препарат № 5. Кожный эпителий пиявки.** Окраска железный гематоксилин. Определить кутикулярный однослойный эпителий.

**Гистологический препарат № 6. Пигментные клетки кожи головастика.**

Найти при малом увеличении отростчатые коричневые клетки - меланоциты. При большом увеличении рассмотреть ядро меланоцита и цитоплазму с зернами пигмента меланина коричневого цвета.

**Гистологический препарат № 7. Эпителий роговицы коровы** (многослойный полиморфный, не ороговевающий эпителий). Окраска: гематоксилин-эозин.

При малом увеличении найти эпителий, покрывающий наружную поверхность роговицы. Он построен из трех слоев: базального, слоя шиповатых клеток и плоского. При большом увеличении рассмотреть клеточные слои и зарисовать. Базальный слой состоит из клеток цилиндрической формы с овальными ядрами, расположенными перпендикулярно базальной мембране. Второй слой состоит из клеток, имеющих заостренные выросты. Ядра их округлые. Слой плоских клеток, отмирающие, уплощенные параллельно поверхности эпителия ядра. Базальную пластинку.

**Схема №8.** Переходный эпителий мочевого пузыря.

**Кишечный тип эпителия**

**Контрольные вопросы**

1. Общая характеристика кишечных эпителиев. **Эпителий кишечного типа позвоночных животных** на примере млекопитающих. Характеристика гетерогенной системы кишечного эпителия – субпопуляция камбиальных, малодифференцированных, дифференцированных и заканчивающих жизненный цикл клетки. Характеристика клеток, локализованных в области микрооргана (структурно-функциональная единица) - «ворсинка-крипта».

2. Морфобиохимическая и функциональная характеристика клеточного дифферона и топография клеточных субпопуляций кишечного эпителия позвоночных: А) энтероциты

- всасывающие призматические клетки (микроворсинки, пристеночное пищеварение, пиноцитозный комплекс); Б) бокаловидные железистые клетки и панетовские железистые клетки; В) энтероциты – эндокринные клетки.

3. Эволюционная динамика кишечных эпителиев беспозвоночных (самостоятельно).

#### **Гистологические препараты и информационно-схематичный материал**

**Схема №1.** Основные типы клеток эпителия тонкой кишки.

**Схема №2.** Строение слизистой оболочки и всасывающей клетки тонкой кишки млекопитающих.

**Схема №3.** Организация процессов репродукции и дифференцировки клеток в кишечном эпителии млекопитающих.

**Схема №4.** Гистогенетические отношения между эпителиальными клетками слизистой оболочки стенки кишки.

**Схема №5.** Локализация цитотипов кишечного эпителия.

**Схема №6.** Эпителий желудка асцидий.

**Схема №7.** Перитрофическая мембрана насекомых.

**Схема №8.** Эпителий кишечника насекомых.

**Схема №9.** Эпителий кишечника брахиопод.

**Схема №10.** Эпителий средней кишки полихет.

**Схема №11.** Кишечный эпителий турбеллярий и гидроидного полипа.

**Гистологический препарат №1. Однослойный цилиндрический каемчатый эпителий слизистой тонкой кишки щенка. Окраска гематоксилин-эозином.**

При малом увеличении найти внутреннюю поверхность стенки кишки, которая имеет большое количество структурно-функциональных единиц «ворсинка-крипта». Основу ворсинок составляет соединительная ткань, поверхность покрыта однослойным цилиндрическим каемчатым эпителием. При большом увеличении найти: каемчатые призматические (цилиндрические) клетки, в них: базофильные ядра, расположенные ближе к базальному полюсу клеток и перпендикулярно базальной мембране, оксифильную цитоплазму; на апикальных полюсах клеток оксифильную каемку; бокаловидные клетки со светлой цитоплазмой, в широкой апикальной части – секрет, в узкой базальной – базофильные ядра треугольной формы; базальную мембрану.

**Гистологический препарат №2. Тонкая кишка карася. Окраска гематоксилин-эозином.**

При малом увеличении найти внутреннюю поверхность стенки кишки, с большим количеством ворсинок. При большом увеличении найти: каемчатые призматические (цилиндрические) клетки, в них: базофильные ядра, расположенные ближе к базальному полюсу клеток и перпендикулярно базальной мембране; оксифильную цитоплазму; на апикальных полюсах клеток оксифильную каемку; бокаловидные клетки со светлой цитоплазмой, в широкой апикальной части – секрет, в узкой базальной – базофильные ядра треугольной формы; базальную мембрану.

**Гистологический препарат №3. Тонкая кишка лягушки. Окраска гематоксилин-эозином.**

При малом увеличении найти внутреннюю поверхность стенки кишки, выстланную однослойным цилиндрическим каемчатым эпителием. При большом увеличении найти: каемчатые призматические (цилиндрические) клетки с базофильным ядром, расположенные ближе к базальному полюсу; оксифильную цитоплазму; на апикальных полюсах клеток оксифильную каемку; бокаловидные клетки со светлой цитоплазмой, в широкой апикальной части, секрет, в узкой базальной – базофильные ядра треугольной формы; базальную мембрану.

**Гистологический препарат №4. Мерцательный эпителий кишечника беззубки (однослойный многорядный эпителий). Окраска: железный гематоксилин.**

Однослойный эпителий, образованный клетками разной высоты. Соответственно ядра лежат на разном уровне. Поэтому создается впечатление многослойности. При большом увеличении рассмотреть высокие цилиндрические клетки эпителия. Клетки называются мерцательными, так как имеют реснички на апикальных поверхностях. Зарисовать эпителий, отметив ядра и реснички клеток.

### **Железистый тип эпителия**

#### **Контрольные вопросы**

1. Общая характеристика железистых эпителиев – источники формирования в эмбриогенезе, строение железистой клетки, классификация желез, секреторный цикл, способы выведения секрета, строение выводных протоков экзокринных желез. Процессы секреции, экскреции и рекреции. Механизмы экстрюзии секрета – меро-, леммо, апо- и голокринный.

2. Строение экзокринных желез.

- Молочная железа – характеристика секрета и секреторных клеток (**самостоятельно**).

- Сальная железа млекопитающих (**самостоятельно**).

- Поджелудочная железа – план строения экзокринной части железы (фолликулы, секреторные клетки) (**самостоятельно**).

3. Характеристика одноклеточных железистых клеток кожного, кишечного эпителия, нейросекреторные клетки, секреторные кардиомиоциты и секреторные клетки выделительного эпителия. Эндокринные клетки семенника (**самостоятельно**).

4. Малоклеточные железы: языка, пищевода, желудка, кишечника, трахеобронхиального дерева (**самостоятельно**).

5. Многоклеточные эпителиальные эндокринные железы позвоночных животных железы (**самостоятельно**):

- Характеристика клеточных субпопуляций островка Лангерганса поджелудочной железы.

- Щитовидная железа – гистологическая организация (фолликулы и кровеносные сосуды). Синтез предшественника гормонов. Структурно-функциональная характеристика тиреоцитов и парафолликулярных клеток. Регенерация и гипертрофия эпителия щитовидной железы.

- Паращитовидная железа – гормоны, клетки и их классификация.

- Организация коркового вещества надпочечников – эпителиальные тяжи из железистых клеток, дифференцировка и локализация клеток на тяжах, синтез гормонов. Клубочковая зона – железистые клетки, гормоны. Сетчатая и пучковая зона. Прролиферативные зоны коркового вещества надпочечников.

- Гипофиз – доли (передняя - аденогипофиз, задняя - нейрогипофиз, средняя) клеточный состав (оксифильные, базофильные и хромофобные), синтез гормонов.

- Паращитовидная железа – классификация клеток, гормоны и их функции.

- Гипоталамус – нейросекреторные ядра (крупноклеточные, малоклеточные), гормоны гипоталамуса.

- Эпифиз – клетки, функции, гормоны.

- Семенник – функции, организация органа, гормоны, функции. Добавочные железы мужской половой системы (семенные пузырьки, предстательная железа, Бульбоуретральные железы).

- Яичник – тканевая организация органа, синтез гормонов и их функции.

- ДЭС – клетки ДЭЖС, гормоны.

6. Эпителиальные эндокринные железы беспозвоночных животных (**самостоятельно**):

А) Оболочники – эндостиль и субневральная железа

Б) Головоногие моллюски – оптические, перикардальные и слюнные железы.

В) Ракообразные –  $\gamma$ -орган, андрогенные железы.

Г) Насекомые – прилежащие тела и экдизальные железы.

5. Эволюционная динамика железистых эпителиев.

#### **Гистологические препараты и информационно-схематичный материал**

**Схема №1.** Структурно-функциональная организация железистой клетки.

**Схема №2.** Типы концевых отделов выводных протоков экзокринных желез.

**Схема №3.** Виды регуляции.

**Схема №4.** Строение гипоталамо-гипофизарной нейроэндокринной системы.

**Схема №5.** Строение аденогипофиза.

**Схема №6.** Строение эпифиза.

**Схема №7.** Строение надпочечника.

**Схема №8.** Строение семенника.

**Схема №9.** Строение яичника.

**Схема №10.** Таблица ДЭС.

**Гистологический препарат №1.** Одноклеточные бокаловидные железы эпителия трахеи. Окраска: гематоксилин и эозин.

При малом увеличении определить слизистую оболочку трахеи. При большом увеличении в эпителии найти и зарисовать базальные, вставочные (малодифференцированные), ресничные и бокаловидные (железистые) клетки.

**Гистологический препарат №2.** Многоклеточные смешанные железы. Поджелудочная железа собаки. Окраска: гематоксилин и эозин.

Найти при малом увеличении: капсулу (плотная соединительная ткань); дольки (участки железы, окруженные соединительной тканью); междольковую соединительную ткань (рыхлая неоформленная соединительная ткань), в ней: междольковый выводной проток (выстлан однослойным призматическим эпителием); кровеносные сосуды, концевые отделы железы.

При большом увеличении изучить и нарисовать концевой секреторный отдел органа: клетки конусовидной формы, ядра в нижней трети, в цитоплазме выделяются гомогенная базальная зона и зимогенная зернистая апикальная зона. Выявить ацинусы – концевые секреторные отделы (округлой формы, базофильные, плотно прилегают друг к другу), в нем: ацинарные клетки (пирамидной формы с базофильной цитоплазмой вокруг круглого ядра); центроацинозные клетки (клетки вставочного протока, плоской формы, лежат в просвете ацинуса); эндокринные островки клеток (светлоокрашенные участки между ацинусами).

Найти эндокринные островки Лангерганса – светлые, часто расположенные участки паренхимы среди ацинусов. В их составе определить: ядра секреторных клеток (А, Д, РР и ацино-инсулярные клетки - «смешанные»); кровеносные капилляры.

**Гистологический препарат №3.** Эндокринные железы. Щитовидная железа собаки. Окраска: гематоксилин-эозин.

При малом увеличении рассмотреть:

1. соединительнотканную капсулу, и междольковая соединительная ткань - соединительнотканнные трабекулы (идут от капсулы вглубь паренхимы органа);

• эпителиальные фолликулы и соединительную ткань с кровеносными сосудами.

При большом увеличении рассмотреть и зарисовать: строение фолликула (структурно-функциональная единица): определить секреторные, кубические клетки (тиреоциты); базальную мембрану; в просвете фолликула выявить секрет - коллоидом. Он содержит гликопротеид – тиреоглобулин; межфолликулярные островки (скопления ядер между фолликулами).

**Гистологический препарат №4.** Гипофиз кошки. Окраска: смесью Маллори.

Определить на большом увеличении доли: переднюю – аденогипофиз (окрашен интенсивно), заднюю – нейрогипофиз (оксифильная), промежуточную (средняя) – в виде полосы фиброзной ткани с мелкими группами базофильных клеток. Щель гипофиза. Вся железа окружена тонкой соединительнотканной капсулой.

При малом увеличении в передней доле отметить кровеносные капилляры и: аденомеры (состоят из групп клеток, разделенных прослойками соединительной ткани); главные (хромофобные аденоциты, светло-серые) - мелкие, слабо окрашенные с

относительно крупными ядрами клетки; эозинофильные (ацидофильные аденоциты, соматотропоциты, оранжево-красные) - крупные, угловатые, окрашены в ярко-розовый цвет, обычно многочисленны и располагаются группами; базофильные (базофильные аденоциты – гонадотропные и тиротропные) - по величине и форме они сходны с эозинофильными, но их цитоплазма окрашена в темно-фиолетовый цвет. Ядра их, как и эозинофильных клеток, относительно невелики. Кровеносные капилляры.

Задняя доля (нейрогипофиз) образована нейроглией и содержит мелкие кровеносные сосуды, в которые из гипоталамуса поступают гормоны - вазопрессин и окситоцин.

**Гистологический препарат №5. Надпочечник собаки.** Окраска: железный гематоксилин.

Снаружи железу покрывает соединительнотканная капсула, содержащая гладкие мышечные волокна, жировые клетки и сосуды.

Паренхиматозные клетки коркового вещества расположены в три зоны: Сразу под капсулой, в клубочковой зоне, клетки образуют небольшие неправильной формы гроздья, разделенные капиллярами (тяжи клеток располагаются под капсулой в виде арок); Далее вглубь железы располагается слой пучковой зоны. Он образован радиальными тяжами толщиной в один или два слоя клеток. Между ними проходят прямые капилляры. Еще глубже лежит сетчатая зона, клетки которой образуют тяжи, анастомозирующие друг с другом и идущие в различных направлениях. Прилежит к мозговому веществу, тяжи клеток располагаются беспорядочно; Глюкокортикоиды, синтезируемые главным образом клетками пучковой и сетчатой зон (кортизол), минералкортикоиды секретируются только клетками клубочковой зоны. Синусоидные капилляры.

Клетки мозгового вещества объединены в гроздья, неправильной формы тяжи, располагающиеся вокруг кровеносных сосудов. Клетки – эндокриноциты (хромафинные клеткам, хромафиноциты). В мозговом веществе секретируются два гормона: адреналин и норадреналин.

**Гистологический препарат №6. Семенник крысы.** Окраска гематоксилин-эозином.

Найти при малом увеличении: капсулу (плотная соединительная ткань, окружает орган с поверхности); мезотелий (однослойный плоский эпителий, располагающийся поверх капсулы); извитые семенные каналы (округлой или овальной формы, располагающиеся по всей площади среза); интерстициальную соединительную ткань (расположена между извитыми каналами).

При большом увеличении в интерстициальной ткани семенника найти: рыхлую неоформленную соединительную ткань; кровеносные сосуды; интерстициальные гландулоциты (клетки Лейдига) (округлые с оксифильной цитоплазмой).

В извитых семенных каналах семенника при большом увеличении найти: соединительнотканную оболочку канала (окружает стенку); ядра миоидных клеток (палочковидные); сустентоциты (имеют крупные овальные и треугольной формы ядра, лежат у базальной мембраны); сперматогонии (имеют гиперхромные округлые ядра, небольших размеров, лежащие у базальной мембраны); сперматоциты I порядка (имеют крупные округлые ядра с четко выраженным хроматином, располагаются над сперматогониями); стерматиды (имеют мелкие гипохромные ядра, лежат в несколько слоев вблизи просвета канала); сперматозоиды (лежат в просвете канала, имеют темную головку и оксифильный хвостик).

**Гистологический препарат №7. Яичник кошки.** Окраска: гематоксилин-эозин. Определить:

1. Поверхность яичника покрыта эмбриональным эпителием.
2. Под ним располагается белочная оболочка, tunica albuginea.
3. Под белочной оболочкой залегает ткань яичника, которую делят на мозговое и корковое вещество. Мозговое вещество, medulla ovarii, располагается ближе к воротам и



представлено рыхлой соединительной тканью, которая составляет строму (основу) яичника, *stroma ovarii*, где располагаются артерии и выраженное венозное сплетение. Корковое вещество яичника, *cortex ovarii*, залегает под белочной оболочкой; в его толще находятся многочисленные фолликулы, каждый из которых содержит яйцеклетку на различной стадии созревания: первичные, вторичные и созревшие.

4. в корковом веществе определить первичные (примордиальные) фолликулы с оогониями, вторичные с ооцитом 1 порядка, зрелые третичные (Граафов пузырьки) с ооцитами 2 порядка.

5. В пределах Граафова пузырька определить - прозрачную блестящую оболочку (*zona pellucida*), внутренний слой которой секретируется самим ооцитом, а наружный - фолликулярными клетками, и лучистым венцом (*corona radiata*), образованным самими фолликулярными клетками. Яйценосный бугорок (*cumulus*); основной объем Граафова пузырька занимает обширная фолликулярная полость (*antrum*), а снаружи он покрыт многослойной фолликулярной зернистой оболочкой (*zona granulosa*) и соединительно-тканной оболочкой - текой.

### **Выделительный/осморегулирующий эпителий**

#### **Контрольные вопросы**

1. Общая характеристика смешанных осморегулирующих и выделительных эпителиальных канальцев. Взаимосвязь цитоплазматических механизмов функционирования и общих принципов организации. Общая организация прото-метанефридиев, нефронов почки.

2. **Структурно-функциональная организация начального отдела** канальца бес- и позвоночных: чаша Боумена-Шумлянського, цитотит - корзинчатая клетка, корзинчатый аппарат. Механизмы фильтрации, характеристика первичного ультрафильтра. Фильтрационные аппараты начального отдела нефрона, характеристика подоцитов.

3. **Характеристика основного отдела - система канальцев** (проксимальные, дистальные, петля Генле) характеристика эпителия, просветов. Механизмы реабсорбции и секреции. **Конечный отдел канальца** - собирательная трубка, пора.

4. Вспомогательные осморегулирующие эпителиальные системы - хлоридные клетки рыб, солевые железы рептилий и птиц. Функциональная морфология эпителия основания жабр на примере японского угря (*Anguilla japonica*), хлороподобные клетки кутикулярного эпителия личинок насекомых.

5. Эволюционная динамика осморегулирующих и выделительных эпителиев.

#### **Гистологические препараты и информационно-схематичный материал**

##### **Гистологический препарат №1. Почки крысы (окраска гематоксилин-эозин).**

Найти при малом увеличении определить: капсулу (плотная соединительная ткань); корковое вещество (лежит на периферии почки); мозговое вещество (имеет форму пирамид, светлое по окраске), дуговые сосуды (лежат на границе коркового и мозгового вещества).

При большом увеличении в корковом веществе определить: почечное тельце (имеет округлую форму) и в нем: сосудистый клубочек (состоит из капилляров, образующих чудесную сеть); капсулу нефрона (имеет два листка и полость, внутренний срастается с клубочком и поэтому не виден, а наружный листок состоит из плоских клеток); проксимальный извитой каналец нефрона (стенка толстая, образована однослойным кубическим эпителием, просвет узкий, неправильной формы); дистальный извитой каналец нефрона (стенка образована однослойным кубическим эпителием, просвет ровный, широкий).

Найти при большом увеличении в мозговом веществе: нисходящую часть петли Генле (имеет вид продольно или поперечно перерезанного канальца, тонкую стенку которого образует однослойный плоский эпителий); восходящую часть петли Генле (напоминает дистальный извитой каналец нефрона).

**Гистологический препарат №4. Зеленая железа рака.** Окраска: гематоксилин и эозин. На препарате определить систему канальцев, стенка которых образована однослойным кубическим эпителием. Определить начальные, средние и каудальные отделы метанефридий.

**Схема №1.** Протонефридии беспозвоночных и ланцетника.

**Схема №2.** Метанефридии дождевого червя и зеленая железа рака.

**Схема №3.** Закладка почки в эмбриогенезе.

**Схема №4.** Микроанатомическое строение нефрона почки млекопитающих.

**Схема №5.** Ультраструктурная организация подоцитов млекопитающих.

**Схема №6.** Схема строения почечного тельца.

**Схема №7.** Фото препарат организации почечного тельца.

## **Тема № 2. Соединительные ткани - ткани внутренней среды**

### **Соединительная ткань.**

#### **Контрольные вопросы**

1. Собственно соединительная ткань – классификация, функции. Рыхлая соединительная ткань и ее разновидности:

а) характеристика межклеточного вещества, клеточной популяции (фибробласты, фиброциты — дифферон, макрофаги-гистиоциты, плазмочиты, лаброциты-тучные клетки, ретикулоциты, интерстициальные, эндотелиоциты, перициты и др.);

б) волокнистые структуры — коллагеновые, эластические, ретикулиновые волокна — классификация, уровни организации, аминокислотный состав, свойства.

Основное вещество.

2. Соединительная ткань со специальными свойствами (ретикулярная, жировая, пигментная).

4. Плотная соединительная ткань – классификация, характеристика клеточного состава и волокнистых структур. Сухожилия, эластическая связка, сетчатый слой кожи.

#### **Опорные (скелетные) ткани**

5. Общая характеристика хрящевой ткани. Классификация.

6. Клеточный дифферон хрящевой ткани: функциональная морфология. Межклеточное вещество хрящевой ткани, структурно- биохимическая характеристика. Надхрящница – строение, функции.

7. Строение гиалинового, эластического и коллагеноволокнутого хряща.

8. Гистогенез хрящевой ткани (хондрогенез) и его регуляция. Рост и регенерация хрящевой ткани.

9. Костная ткань: функции, классификация. Клеточный дифферон костной ткани. Межклеточное вещество костной ткани.

10. Грубоволокнистая, пластинчатая и дентиноидная костная ткань. Остеон структурно-функциональная единица костной ткани. Надкостница – строение и функции.

11. Развитие костной ткани на месте мезенхимы. Развитие костной ткани на месте гиалинового хряща. Понятие о регуляции остеогенеза. Рост и регенерация костной ткани.

#### **Гистологические препараты и информационно-схематичный материал**

**Схема №1.** Осевой комплекс зачатков млекопитающих и ланцетника

**Схема №2** Рыхлая соединительная ткань кожи млекопитающих.

**Схема №3.** Цитотипы рыхлой соединительной ткани.

**Схема №4.** Плотная волокнистая оформленная ткань (сухожилие) и неоформленная плотная соединительная ткань дермы.

**Схема №5.** Типы хрящевой ткани. Гиалиновых хрящ.

**Схема №6.** Гиалиновый, эластический и коллагеноволокнустый хрящ.

**Схема №7.** Строение трубчатой кости.

**Схема №8.** Остеобласты и остециты костной ткани.

**Схема №9.** Остекласты (гематогенный дифферон костной ткани).

**Схема №10.** Строение костной ткани

**Схема №11.** Развитие кости из мезенхимы (прямой путь).

**Схема №12.** Развитие кости на месте хряща (непрямой путь).

**Схема №13.** Строение надкостницы.

**Гистологический препарат № 1.** Жировая ткань сальника кошки. Окраска суданом

III. Определить жировые клетки (липоциты или адипоциты), расположенные вдоль кровеносного сосуда, определить капли жира (оранжевый цвет), которые заполняют всю цитоплазму.

**Гистологический препарат № 2.** Рыхлая волокнистая неоформленная соединительная ткань. Окраска: железный гематоксилин.

При малом увеличении выделить клетки и волокнистые структуры (коллагеновые и эластические волокна), расположенные в межклеточном аморфном веществе. При большом увеличении найти и зарисовать: фибробласты (крупные клетки неопределенной формы с нечеткими контурами, крупным светлым овальным ядром, бесструктурной цитоплазмой, имеют отростки), макрофаги – гистиоциты (клетки округлой или неправильной формы, различной величины, с овальным, эксцентрично расположенным ядром, вакуолями и гранулами в цитоплазме), плазмоциты, тучные клетки (лаброциты) с большим количеством гранул в цитоплазме, лимфоциты (имеют большое округлое ядро и узкий базофильный ободок цитоплазмы без гранул).

**Гистологический препарат № 3.** Плотная оформленная соединительная ткань. Сухожилие телянка. Окраска: гематоксилин и эозин. При большом увеличении изучить и зарисовать: пучки коллагеновых волокон I порядка, образованные параллельно расположенными коллагеновыми волокнами; ядра соединительнотканых клеток – тендиноциты, фибробласты, расположенных между коллагеновыми волокнами; пучки коллагеновых волокон II порядка, образующихся из пучков первого порядка; эндотений (рыхлая неоформленная соединительная ткань, которая разделяет пучки первого порядка).

**Гистологический препарат № 4.** Эластический хрящ ушной раковины свиньи. Окраска орсеином.

При малом увеличении выбрать участок, включающий надхрящницу, поверхностный и глубокий слои хряща. При большом увеличении найти: Зону зрелого хряща, в ней: изогенные группы хондроцитов (клетки расположены попарно или в виде цепочек); эластические волокна (избирательно окрашены в темно-вишневый или темно-бурый цвет); аморфное вещество (неокрашенный фон препарата).

**Гистологический препарат № 5.** Гиалиновый хрящ трахеи. Окраска гематоксилин–эозином.

При малом увеличении найти на поверхности хряща надхрящницу и расположенные под ней зону молодого хряща и зону зрелого хряща. При большом увеличении найти: Надхрящницу, в которой между коллагеновыми волокнами располагаются ядра соединительнотканых клеток и ядра хондробластов. Зону молодого хряща, в ней: ядра молодых хондроцитов (клеток, имеющих овальную форму, базофильную цитоплазму, располагающихся поодиночке параллельно надхрящнице); межклеточное вещество, окрашенное слабо базофильно или слабо оксифильно. Зону зрелого хряща, в ней: изогенные группы хондроцитов (хондроциты округляются, цитоплазма становится менее базофильной, в ней появляются вакуоли, клетки располагаются группами по 2–4 в одной капсуле межклеточного вещества); межклеточное вещество (слабо базофильное).

**Гистологический препарат № 6.** Волокнистый хрящ. Межпозвоночный диск телянка. Окраска гематоксилин эозин. Определить: хондроциты - расположенные поодиночке (форма ядер и клеток вытянутая) в межклеточном веществе, между хондроцитами большое количество коллагеновых волокон.

### **Гистологический препарат № 7. Развитие кости на месте гиалинового хряща.**

Окраска: гематоксилин и эозин.

Изучить диафиз зачатка кости. Определит: надхрящницу и надкостницу, перихондральную кость (костную манжетку), энхондральную кость, остеоциты, остеобласты, основное вещество кости.

### **Гистологический препарат № 8. Костные клетки жаберной крышки селедки.**

Определить клетки отростчатой формы контактирующие друг с другом.

**Гистологический препарат № 9. Пластинчатая компактная костная ткань диафиза трубчатой кости.** Окраска тионин–пикриновой кислотой. При большом увеличении найти: Надкостницу. Слой наружных генеральных пластинок, в нем: параллельные костные пластинки; остеоциты. Остеонный слой, в нем: остеон; Гаверсов канал (поперечные и косые срезы, стенки каналов образованы системой костных пластинок остеона); концентрические костные пластинки, располагающиеся вокруг Гаверсова канала; остеоциты. Слой внутренних генеральных пластинок, устроенный подобно слою наружных генеральных пластинок, обращенный в просвет костномозгового канала.

### **Кровь. Миелоидная и лимфоидная ткани позвоночных и беспозвоночных животных**

#### **Контрольные вопросы**

1. Система свободных тканей внутренней среды — амeboидно-подвижные клетки первичной паренхимы, пути формирования фагоцитарных элементов, надзора за генетической однородностью клеточного состава и соматическими мутациями, клеточного и инфекционного иммунитета. Специализация клеточного состава и категории клеточного состава. Функции крови и лимфы. Тканевая организация.

2. Эритроциты млекопитающих и других позвоночных животных, беспозвоночных животных. Форма клеток, организация поверхностного аппарата (плазматическая мембрана, гликокаликс). Состав цитоплазмы — дыхательный пигмент (гемоглобин, гемоэритрин, гемоцианин) элементы цитоскелета, ферменты.

3. Тромбоциты и кровяные пластинки — строение, функции. Механизм свертывания крови и гемолимфы.

4. Моноциты и гранулярные лейкоциты (нейтрофилы, эозинофилы, базофилы) позвоночных. Фагоциты и гранулярные амeboциты беспозвоночных — характеристика структурно-функциональной организации.

5. Лимфоидная ткань позвоночных животных (красный костный мозг, зубная железа, фабрициева сумка, лимфатические узлы, селезенка, лимфоэпителиальные скопления). Становление лимфоидной ткани в онтогенезе.

6. Характеристика Т и В-лимфоцитов — структурно-функциональная организация, классификация.

7. Понятие об иммунной системе. Характеристика гуморального иммунитета — иммуноглобулины, комплекс антиген-антитело. Механизм реализации гуморального иммунитета и клеточный состав. Иммунологический надзор. Аутоиммунные заболевания. Механизмы дифференцировки лимфоцитов. Понятие о системе мононуклеарных фагоцитов (СМФ). Связь макрофагов и лимфоцитов в защитной реакции.

8. Понятие о гемограмме и лейкоцитарной формуле.

9. Закономерности эволюционной динамики клеток крови.

10. Кроветворение у млекопитающих: в эмбриональный период (в стенке желточного мешка, в печени).

11. Кроветворение во взрослом организме. Эритропоэз. Гранулоцитопоэз. Лимфоцитопоэз. Моноцитопоэз. Тромбоцитопоэз.

12. Кроветворение у беспозвоночных, его особенности.

13. Иммунитет круглоротых, рыб, амфибий, рептилий и птиц.

14. Лимфотический узел. Лимфоциты, ретикулоцит, эндотелиоподобные коркового и мозгового вещества. Характеристика первичных и вторичных узелков коркового вещества, герминативные зоны. Паракортикальная зона (глубокая кора). Мозговое вещество – клеточный состав.

15. Селезенка. Корковое и мозговое вещество. Фолликулы (темные, светлые зоны и зоны размножения), синусы, белая и красная пульпа, лимфатические узелки. Маргинальная зона (перифолликулярная зона и зона окружающая ЛПФ).

16. Тимус – характеристика клеточных популяций коркового и мозгового вещества – эпителиоретикулоциты, лимфоциты, эпителиоциты («клетки няньки»), аксессуарные (вспомогательные) клетки. Гемато-тимусный барьер. Развитие Т лимфоцитов.

17. Красный костный мозг. Три компонента гемопоэтический, стромальный, сосудистый. Организация гемопоэтического компонента – клеточный состав миелоидной ткани, не случайное распределение клеточных типов. Организация и клеточный состав стромального компонента. Сосудистый компонент - посткапиллярные (венозные) синусы, сфинктеры, клетки. Гуморальная регуляция гемопоэза - эритропоэтин, КСФ, ИЛ. Антиген-независимая дифференцировка В лимфоцитов.

#### **Гистологические препараты и информационно-схематичный материал**

##### **Гистологический препарат №1. Кровь человека.** Окраска: по Романовскому-Гимза.

При малом увеличении найти участок мазка, где клетки лежат тонким слоем.

При большом увеличении найти: эритроциты (множество безъядерных круглых клеток, окрашенных в розовый цвет с просветлением в центре); нейтрофилы (в ядре насчитывается до 7 сегментов, цитоплазма содержит мелкую зернистость, окрашивающуюся как кислыми, так и основными красителями); лимфоциты (имеют округлое ядро и узкий базофильный ободок цитоплазмы без гранул); эозинофил (в ядре насчитывается от 2 до 3 сегментов, цитоплазма содержит крупную базофильную зернистость); базофил (цитоплазма содержит крупную базофильную зернистость, ядро, как правило, состоит из 3 сегментов, окрашено светлее цитоплазмы); моноцит (ядро бобовидной формы, цитоплазма слабо базофильна, специфической зернистости не содержит).

##### **Гистологический препарат № 2. Кровь лягушки.** Окраска гематоксилин-эозин.

Определить: эритроциты (с ядром), лимфоциты, моноциты, гранулоциты, тромбоциты.

**Гистологический препарат №3. Лимфатический узел кошки.** Окраска гематоксилин-эозин.

Определить капсулу лимфатического узла (плотная соединительная ткань) - трабекулы (отходят от капсулы вглубь органа); корковое вещество, в нем: лимфоидные фолликулы (шаровидные скопления лимфоцитов, располагаются под капсулой); герминативный центр (светлый центр фолликула); краевой синус (пространство под капсулой); промежуточный синус (между фолликулом и трабекулой); мозговое вещество, в нем: мозговые тяжи (образованы лимфоцитами и антителообразующими клетками, идущими от лимфоидных фолликулов); мозговой синус (пространство между мозговым тяжем и трабекулой); паракортикальная зона (между фолликулом и мякотным тяжем).

##### **Гистологический препарат №4. Селезенка.** Окраска гематоксилин-эозин.

Определить: Соединительнотканная капсула органа с жировыми клетками и питающие капсулу мелкие кровеносные сосуды, а также разрезы приносящих лимфатических сосудов; От капсулы вглубь отходят трабекулы, образующие опору узла. Определить слой более темного периферического коркового вещества, в котором: различные по форме скопления лимфоцитов - фолликулы. Внутри некоторых из них видны более светлые участки, называемые реактивными центрами (или центрами размножения); на периферии фолликулов находятся преимущественно малые лимфоциты, а в реактивных центрах много больших и средних лимфоцитов, а также макрофагов; От фолликулов внутрь отходят лентовидные скопления малых лимфоцитов - мякотные шнуры, образующие основу паренхимы мозгового вещества; Между фолликулами, трабекулами и мякотными

шнуром видны более светлые пространства, заполненные ретикулярной тканью и небольшим количеством лимфоцитов. Это синусы. Различают краевой синус - между капсулой и фолликулами и мозговые, или центральные синусы; В толще узла мелкие кровеносные сосуды. Далее расположена белая пульпа. В ней располагается скопление лимфоцитов. Это фолликулы. В них часто видны реактивные центры (светлые), а в реактивных центрах - разрезы центральных артерий. На разрезах трабекул видны выстланные эндотелием щели - трабекулярные вены, артерии. Остальное пространство занимает красная пульпа, состоящая из соединительной ткани и синусоидальных кровеносных сосудов, заполненных эритроцитами.

#### **Гистологический препарат №5. Вилочковая железа (тимус, зубная железа).**

Окраска: железный гематоксилин.

Определить: соединительнотканную капсулу, дольку железы, междольковую соединительную ткань; корковое и мозговое вещество (периферическая и центральная светлая часть дольки); ретикулоэпителиальные клетки, лимфоциты, тельца Гасала (слоистая бледно-розовая структура).

**Схема №1.** Форменные элементы крови (подпишите самостоятельно).

**Схема №2.** Форменные элементы крови.

**Схема №3.** Система мононуклеарных тканевых макрофагов.

**Схема №4.** Классификация лимфоцитов.

**Схема №5.** Строение кровяной пластинки («тромбоцит»).

**Схема №6.** Эмбриональное кроветворение.

**Схема №7.** Схема гемопоэза во взрослом организме.

**Схема №8.** Класс клеток гемопоэза.

**Схема №9.** Мегакариоцит. Лейкоциты периферической крови.

**Схема №10.** Строение красного костного мозга.

**Схема №11.** Гематоцеллюлярный барьер.

### **Тема № 3. Мышечные ткани.**

#### **Контрольные вопросы**

1. Классификация и общая характеристика мышечных тканей, гистогенез в онтогенезе. Характеристика белкового актина (G-актин, F-актин, тропонин-тропомиозиновый комплекс), миозина (строение молекулы – легкие и тяжелые цепи). Механизм взаимодействия актиновых и миозиновых миофибрилл - работа акто-миозинового комплекса и два его этапа: АТФ-зависимый и кальций-зависимый; модель качелей.
2. Поперечно-мышечные скелетные (соматические) ткани. Структурно-функциональная организация симпласта (мион) – сократимый, опорный, трофический, лизосомальный аппарат, аппарат проведения возбуждения, другие белки, участвующие в организации симпласта. Миосаттеллоциты. Типы скелетных симпластов. Гистогенез. Регенерация. Молекулярные механизмы сокращения.
3. Мышечные ткани из поперечнополосатых клеточных волокон – поперечнополосатая сердечная (целомическая) мышечная ткань позвоночных: классификация, структурно-функциональная организация типичных кардиомиоцитов. Характеристика атипичных кардиомиоцитов – импульсгенерирующие (Р; пейсмекерные, импульсгенерирующие, секреторные), проводящие, переходные. Организация вставочных дисков. Регенерация.
4. Гладкие мышечные ткани позвоночных животных – структурно-функциональная организация лейомиоцита (сократительный, опорный, трофический, лизосомальный аппарат и аппарат проведения возбуждения). Отличительные особенности в механизме сокращения (модель «щеколды»). Структура и плотность нервных аппаратов (группа А – «multi-unit», С – «single-unit», В – воздействие нейротрансмиттеров).
5. Мионейральная мышечная ткань, миоэпителиоидные клетки, эндокринные мышечные миоциты, миофибробласты.

#### **Гистологические препараты и информационно-схематичный материал**

**Гистологический препарат №1.** Гладкие мышцы мочевого пузыря млекопитающего. Окраска: гематоксилин и эозин.

Найти и изучить мышечный слой органа с прослойками рыхлой неоформленной соединительной ткани. Зарисовать группу гладкомышечных клеток вытянутой, веретенообразной формы. В цитоплазме находятся удлиненной формы ядра, пучки миофибрилл в продольном направлении. Препарат зарисовать.

**Гистологический препарат №2.** Поперечнополосатая мышечная ткань языка (соматическая скелетная). Окраска: железный гематоксилин.

Найти мышечные волокна в продольном и поперечном сечениях. Определить: сарколемму, ядра симпластов вытянутой формы, поперечную исчерченность миофибрилл, найти эндомиоциты - тонкие прослойки рыхлой соединительной ткани. Ядра миосателлоцитов.

**Гистологический препарат №3.** Сердечная мышечная ткань (поперечнополосатая целомическая). Сердце лошади (миокард). Окраска: железный гематоксилин.

При малом увеличении найти продольный срез волокон миокарда и поставить в центр поля зрения. При большом увеличении найти: мышечное волокно (цепочка кардиомиоцитов), в нем: ядра (располагаются в центре клетки, имеют овальную форму); саркоплазму; сарколемму; поперечную исчерченность миофибрилл; вставочные диски (темные полосы, расположенные перпендикулярно длинной оси клетки); анастомозы между волокнами; прослойку рыхлой соединительной ткани (располагается между цепочками кардиомиоцитов).

**Схема №1.** Стадии гистогенеза скелетной мышечной ткани.

**Схема №2.** Схема сокращений лейомиоцитов.

**Схема №3.** Дифференцировка гладкомышечной ткани.

## **Нервная ткань**

### **Контрольные вопросы**

1. Общая характеристика, функции. Гистогенез – стадии пролиферации и дивергентной дифференцировки нейроэпителиальных предшественников, стадия миграции, целенаправленного роста и развития отростков. Нервные клетки позвоночных животных – нейроны: структурно-функциональная организация (отростки – аксон и дендриты, тигроид, перикарион, нейрофиламенты, аксональный холмик, внутриклеточный транспорт веществ). Медленные и быстрый ток цитоплазмы в отростках, ретроградный ток в аксонах. Эндокринные нейроны.

2. Нейроглия – классификация, функции. Стадии гистогенеза макроглии. Астроциты, эпиндимоциты, олигодендроциты – функции и классификация, топография. Микроглия периферической нервной системы (швановские клетки) – гистогенез, классификация, функции.

3. Нервные волокна. Миелиновые – строение (центральный осевой цилиндр), нейроглиальные клетки, миелиновая оболочка, насечки Шмидта-Лантермана, перехваты Ранвье. Сальтаторное проведение нервного импульса. Механизм образования миелиновой оболочки. Классификация миелиновых волокон. Безмиелиновые нервные волокна. Гемато-нейрональный барьер.

4. Нервные окончания – чувствительные (эфферентные, рецепторы): функции, организация, классификация (свободные, несвободные, инкапсулированные). Эфферентные (двигательные, эффекторные) – организация, функции (**самостоятельно**).

5. Межнейральные связи. Синапсы – организация, классификация (электрические, химические, смешанные). Механизм передачи нервного импульса (принципы Дейла, Экклса). Классификация синапсов по геометрии активных зон, по растяжению, по степени сложности пространственной организации (простые, сложные), по степени выраженности постсинаптического примембранно-волоконного

парамембранного материала, по высоте и форме плотных проекций, по медиаторной специфичности, по степени изоляции, по характеру постсинаптического потенциала, по направлению распространения нервного импульса. Организация терминали.

6. Механизм секреции нейромедиаторов. Жизненный цикл синаптических пузырьков (биогенез, созревание, экзоцитоз-эндоцитоз, деградация). Постсинаптические уплотнения. Регенерация.

7. Мионейральная ткань. Миоидные клетки – производные энтомезенхимы, клетки семенников, яичников, миоэндокринные, производные эктодермы, нейроэктодермы, производные перихордиальной пластинки.

8. Возрастные изменения и регенерация нервной ткани. Закономерности эволюционной динамики нервных тканей.

### **Гистологические препараты и информационно-схематичный материал**

**Гистологический препарат № 1. Спинной мозг - поперечный срез.** Окраска - импрегнация азотнокислым серебром. При малом увеличении найти серое и белое вещество спинного мозга. При большом увеличении найти: Серое вещество, в нем: широкие, короткие передние рога; тела моторных нейронов в них; длинные и узкие задние рога; тела ассоциативных нейронов в задних рогах; мало выраженные боковые рога; серую спайку; эпендимную глию, выстилающую канал спинного мозга; спинномозговой канал; ядра нейроглиальных клеток. Белое вещество, в нем: передний канатик; задний канатик; боковой канатик; миелиновые нервные волокна длинных проводящих путей; переднюю срединную щель; заднюю срединную перегородку; переднюю белую спайку; глиальные септы; соединительнотканые перегородки.

**Гистологический препарат № 2. Безмиелиновые нервные волокна селезеночного нерва быка.** Окраска гематоксилин–эозином.

При малом увеличении найти нервные волокна и поставить их в центр поля зрения. При большом увеличении найти: осевые цилиндры (окрашены в розовый цвет); ядра леммоцитов (Шванновские клетки) удлиненные ядра фиолетового цвета, располагающиеся по ходу волокон.

**Гистологический препарат №3. Миелиновые нервные волокна седалищного нерва лягушки** (окраска осмиевой кислотой).

При малом увеличении найти миелиновые нервные волокна. При большом увеличении рассмотреть: осевой цилиндр (занимает центральное положение и не окрашивается осмиевой кислотой); миелиновую оболочку (расположена снаружи от осевого цилиндра, окрашена в черный цвет); неврилемму (окрашенная в желтый цвет цитоплазма нейролеммоцита); перехват Ранвье (воронкообразные просветления в миелиновой оболочке).

**Схема №1.** Строение нейрона.

### **Тема: Введение в биологию развития. Гаметогенез.**

#### **Контрольные вопросы**

Предмет и история становления биологии развития и размножения (эмбриология). Определение биологии развития. Связь эмбриологии с другими биологическими дисциплинами – зоологией, теорией эволюции, генетикой, молекулярной биологией, цитологией. Понятие о формообразовании (морфогенез), клеточной дифференцировки (дифференциация, цитодифференцировка), рост, развитие. (**самостоятельно**).

Общая характеристика и периодизация онтогенеза (индивидуального развития). Биологический смысл полового размножения. Гаметогенез – определение, общая характеристика. Периодизация гаметогенеза.

Мейоз – биологическое значение, определение, этапы.

Этап размножения гаметогенеза. ППК (первичные половые клетки) - клетки родоначальницы (примордиальные, гоноциты). Гонии как стволовые половые клетки.



Характеристика этапа роста/коммитации гаметогенеза. Соотношение этапов большого и малого роста со стадиями профазы мейоза I (лепто-, зего-, пахи-, дипломема и диакинез). Дифференциальная активность генов рРНК (хромосомы типа ламповых щеток) и этапы большого роста. Вителлогенез. Морфофункциональная характеристика ооцитов и сперматоцитов I порядка.

Характеристика этапа созревания гаметогенеза. Завершение мейоза I и характеристика ооцитов и сперматоцитов II. Особенность интерфазы между двумя мейотическими делениями. Мейоз II и ооцида, редукционные тельца, сперматиды. Поляризация ооцита (анимально/вегетативная, дорсо/вентральная), различие в кровоснабжении полюсов ооцита (артериальное/венозное), положение полюсов относительно трофических клеток.

Характеристика этапа формирования сперматогенеза. Этапы спермиогенеза – формирование акросомы, «сбрасывание» цитоплазмы и органелл. Значение клеток Лейдига и Сертоли в спермиогенезе, митохондрии, центросома и ее значение в формировании жгутика.

Гормональная регуляция оогенеза и сперматогенеза (**самостоятельно**).

Функциональная морфология гамет. Яйцеклетка – яйцевые оболочки (первичная перивителиновая, вторичная, третичная), лучистый венец (zona radiate), блестящая зона (zona pellucid). Рецепторный аппарат первичной оболочки (плазматическая мембрана). Пути формирования энергетических запасов – внутренний (эндогенный), внешний (экзогенный). Различное функционирование ядер у регуляционных и мозаичных типов яйцеклеток.

Эволюционные типы оогенезов - солитарный, диффузный, фагоцитарный, нутриментарный, фолликулярный, гипертранскрипционный. Классификация яйцеклеток по количеству и расположению желтка в цитоплазме – а-, олиго-, мезо- и полилецитальные. А также центр-, изо- гомо- и телолецитальные.

Функциональная морфология сперматозоида. Структурные части – головка, шейка, связующий отдел и хвостовой отдел. Особенности организации скэфолда ядра - хроматин и протоамины. Акросома – ферменты и их функции в процессе оплодотворения. Строение жгутика. Классификация сперматозоидов. Эупиренные и апиренные формы сперматозоидов.

### **Самостоятельно**

Античная эмбриология (VI в. до.н.э.) – Китай, Индия, Египет, Греция (Фалес, Гераклит, Эмпедокл, Анаксагор, Гиппократ, Аристотель).

От описательной эмбриологии к биологии развития (XVII-XVIII вв). Преформизм (овисты, партеногенез, анималькулисты, теория вложений) и эпигенез – Боннэ, Сент-Илер, В. Гарвей, К.Ф. Вольф, Блюменбах, Л.В.Белоусов.

Принципы развития. Финалистический принцип (Аристотель, Бэкон). Типологический принцип (К.Ф. Бэр, закон эмбриональной дивергенции, закон зародышевого сходства). Исторический принцип (сравнительно-эволюционная эмбриология) – рекапитуляция филогенеза, биогенетический закон, палин- и ценогенетические признаки, гетерохрония, ретардация, акселерация, гетеротопия, теория зародышевых листков, карты презумптивных зачатков (Ч. Дарвин, Мюллер, Геккель, Ковалевский, Мечников, Давыдов, Северцов, Иванов, Фогт).

Мозаичная теория дифференцировки (Вейсман, В. Ру). Принцип органообразующих областей зародыша (В. Гис). Теория зародышевой плазмы (А. Вейсман). Формирование экспериментальной эмбриологии (В. Ру). Опыты Дриша – эмбриональная регуляция, эквипотенциальность, проспективная потенция, витализм. Открытие эмбриональной индукции (Г. Шпеман). Дифференциальная активность генов (Т. Морган, Вейсман, Бовери, Гольдшмидт).

Принцип ведущей роли ядерно-цитоплазматических соотношений в регионализации зародыша. Ведущая роль ядра в развитии. «Чудесные» свойства полярной цитоплазмы – автономность, специфичность (индукция развития только половых клеток),

видоспецифичность. Морфогенетическая активность ядер и ее периодичность (А.А. Нейфах). Характеристика программы индивидуального развития.

Признание роли взаимодействия генов в процессе онтогенеза – экспрессивность, пенетрантность, специфичность действия генов (Фохт, Тимофеев-Ресовский, Рокитский), время активации, направленность действия генов.

Проблема клонирования животных. Пути решения, сложности. Первые эксперименты по клонированию (К. Иллменси). Работы Дж. Мак-Грата и Д. Солтера (1984), Л.М. Чайлахяна (1987), С. Уилладсен (1989), Я. Вильмут – клонирование овечки Долли (1997). Р. Янагимачи (1998) клонирование мышей. Сложности практического применения клонирования в создании точных копий организмов-доноров.

#### **Информационно-схематичный материал**

**Гистологический препарат № 1.** Яйцеклетка кошки. Яичник. Окраска: железный гематоксилин и эозин.

При малом увеличении найти фолликулы разной степени зрелости: примордиальные, растущие и графовы пузырьки. При большом увеличении определить теку фолликула, зернистый слой из фолликулярных клеток, яйценосный бугорок, полость графова пузырька, ооцит I порядка с ячеистой цитоплазмой, ядрами и блестящей оболочкой.

**Гистологический препарат № 2.** Сперматозоиды морской свинки. Окраска: железный гематоксилин.

При большом увеличении рассмотреть общую организацию сперматозоидов: найти головку с акросомой, шейку, связующий и хвостовой отделы.

**Гистологический препарат № 3.** Строение семенника.

**Рисунок № 1.** Общая схема онтогенеза.

**Рисунок № 2.** Схема оогенеза (самостоятельно)

**Рисунок № 3.** Схема сперматогенеза (самостоятельно).

**Рисунок № 4.** Гормональная регуляция оогенеза.

**Рисунок № 5.** Гормональная регуляция сперматогенеза.

**Рисунок № 6.** Схема клеточного цикла и этапов мейоза.

#### **Тема: Оплодотворение**

##### **Контрольные вопросы**

Оплодотворение – определение, значение и функции (репродуктивная, половая). Типы: моно- и полиспермия, наружное и внутреннее. Партеногенез, гино- и андрогенез. Формирование представление об оплодотворении в работах Л. Спалланцани (1729-1799), О. Гертвига (1849-1922), Т. Бовери (1862-1915). Теория оплодотворения (Ф. Лилли, 1862-1915).

Дистантное взаимодействия гамет. Хемо- рео- и стереотаксис. Представление о гомонах - андрогамоны и гиногамоны (I и II порядка). Аттрактанты и сперакт, резакт.

Контактные взаимодействия гамет. Акросомная реакция (активация сперматозоида). Два типа акросомной реакции. Первичное связывание гамет – рецептор мембраны яйцеклетки и белок SPE-9. Капацитация – изменение липидного состава плазматической мембраны сперматозоида, разблокировка молекул адгезии для соединения с мембраной яйцеклетки (галактозилтрансфераза – ГалТаз). Триггеры акросомной реакции – сульфатированный гликопротеин (ARIS). Значение концентрации ионов кальция в цитоплазме сперматозоида. Экзоцитоз акросомального пузырька и слияние с мембраной яйцеклетки. Формирование акросомальной нити (кроме млекопитающих), экспозиция биндина. Акросомальная реакция у млекопитающих – функции zona pellucid (zp) и белки ее формирующие, разрушение zp,  $\beta$ -N-ацетилглюкозаминидазы. Работа инозитолфосфатной системы. Слияние мембран гамет – конус оплодотворения, фузогенные белки. Регуляция проникновения спермия в яйцо.

Кортикальная реакция (активация яйцеклетки). Быстрый блок полиспермии – деполяризация и увеличение показателей потенциала покоя плазматической мембраны. Медленный блок полиспермии и увеличение концентрации ионов кальция, вследствие

работы инозитолфосфатной системы (IPCR) и/или активации рецептора к рианодину (CICR), индукция кортикальной реакции ионами кальция. Содержимое кортикальных гранул и их высвобождение в перивителлиновое пространство (вителлиновая деламиназа, сперморецепторная гидролаза, сульфомукополисахарид, протеазы, карбогидразы). Образование оболочки оплодотворения. Активация метаболизма яйца для его вступления на путь развития.

Сперматозоид внутри яйца. Неравнозначность пронуклеусов у млекопитающих. Слияние генетического материала гамет. «Танец» пронуклеусов, дорожка копуляции. Формирование мужского пронуклеуса - изменение уровня компактизации хроматина, смена гистонов, транскрипция, репликация, сборка ламинов и формирование новой мембраны ядра. Центриольный аппарат и его положение, формирование микротрубочек, образование звезды – спермастер. Сингамия. Синкарион. Зигота.

Преобразование цитоплазмы яйцеклетки. Морфогенетические детерминанты. Желтый/серый серп. Ооплазматическая сегрегация – яйцеклетка гетерогенная, химически преформированная, высокоспецифическая система. **Самостоятельно.**

Дифференциальная активность генов – политенные хромосомы, трансдетерминация, трансдифференцировка, гетерокарион, блоттинг ДНК, Теория дифференциальной активности генов (Т. Морган). Главенствующие, эффекторные гены. Программа развития. Селекторные гены, Паттерн экспрессии – региональная спецификация зародыша: предопределение положения будущих органов – морфогенетические поля. **Самостоятельно.**

#### **Информационно-схематичный материал**

**Гистологический препарат № 1.** Оплодотворение яйцеклетки аскариды. Окраска: железистый гематоксилин.

При малом увеличении найти отдельные яйцеклетки, между которыми видны сперматозоиды. При большом увеличении рассмотреть этапы этого процесса: Яйцеклетку с внедрившимся сперматозоидом виден буторок оплодотворения; Оплодотворенную яйцеклетку с оболочкой оплодотворения; Оплодотворенную яйцеклетку с мужским и женским пронуклеусами, пенистой вакуолизированной цитоплазмой. Препарат зарисовать

**Схема 1.** Акросомная реакция спермия морского ежа.

**Схема 2.** Формирование оболочки оплодотворения.

**Схема 3.** Молекулярные механизмы контактного взаимодействия гамет.

**Схема 4.** Последовательность акросомальной реакции морского ежа.

**Схема 5.** Активация фосфолипазы<sub>C</sub>, протеинкиназы и изменение рН оплодотворенной яйцеклетки.

**Схема 6.** Возможные взаимоотношения молекулярных событий в процессе оплодотворения у морского ежа.

#### **Тема: Дробление.**

##### **Контрольные вопросы**

Определение. Биологические функции дробления: становление многоклеточности, нормализация ядерно-цитоплазматических отношений, ооплазматическая сегрегация; точка перехода на средней бластуле –midblastula transition (МВТР – mid blastula transition point).

Характеристика бластомеров. Общая организация бластулы. Гипотезы формирования бластоцели (Дан, 1960; Волперт, 1961-1963). Функции бластоцели (опыты Ньюкупа, 1973). Особенности репликации ДНК и межклеточных контактов бластомеров (Wolmor C. De Mello, 1980).

Особенности клеточного цикла в период дробления. Ритмика, скорость регуляции клеточных делений. Факторы, индуцирующие/ингибирующие деление - MPF (maturation promoting factor), CSF (cytostatic factor) и циклины.

Механизм формирования борозд дробления - гипотезы образования борозд дробления (рост звезд, удлинение веретена, амeboидное движение, сократимое кольцо, расширяющаяся мембрана). Работы С. Герстадиуса (1898-1996) – счетчик времени дробления и процессы, контролирующие кариокинез, детерминация ориентации веретен деления. Правило Гертвига-Сакса. Закономерности закладки первых борозд дробления. Три гипотезы координации карио- и цитокинеза. Закон Дриша и два способа его толкования. Регуляция дробления путем сортировки клеток (недришовская регуляция). **Самостоятельно.**

Характеристика типов дробления в зависимости от количества желтка в яйцеклетке (голо- меро- и абластическое - центрoлециальное), по объему blastомеров (микро- и мегамеры, гомо- и гетероквандрантные) и по продолжительности карио- и цитотомии (а- и синхронное). Характеристика типов голобластического дробления в зависимости от взаиморасположения blastомеров – радиальное, спиральное (дексиотропное, леотропное), билатеральное, ротационное (чередующееся) и анархическое.

Характеристика типов меробластического дробления – дискоидальное. Характеристика абластического типа дробления. Характеристика типов голобластического дробления.

#### **Информационно-схематичный материал**

**Гистологический препарат № 1.** Дробление яйцеклетки аскариды. Окраска: железный гематоксилин.

При большом увеличении изучить процессы дробления: найти анафазу интерфазу; стадию 2-х blastомеров, выделить редукционные тельца, оболочку яйцеклетки и ее цитоплазму.

**Гистологический препарат № 2.** Бластула лягушки. Окраска- гематоксилин и пикрофуксин.

При малом увеличении найти анимальную (пигментированную) и вегетативную (светлую) части, полость blastулы - blastoцель, стенку blastулы - blastодерму.

**Схема 1.** Классификация дробления.

**Схема 2.** Классификация blastул. Амфиblastула. Целобlastула.

**Схема 3.** Дискобlastула. Перибласт.

**Схема 4.** Blastоциста.

#### **Тема: Гастрouляция. Нейруляция. Осевые комплексы зачатков. Гистогенез**

##### **Контрольные вопросы**

Гастрouляция – определение, биологическое значение. Понятие о зародышевых листках (К. Бэр, А.О. Ковалевский). Согласованные изменения клеточной формы. Биохимические признаки гастрouляции. Биогенетический закон Геккеля и Мллера. Типы отклонений. Закон зародышевого сходства Бэра.

Основа формирования зародышевых листков – морфогенетические процессы раннего этапа (первого, формирование 2-х слойного зародыша) гастрouляции инвагинация, эпиболия, иммиграция и дeламинация. Характер движения blastомеров – дивергентный, конвергентный, инволютивный.

Второй этап гастрouляции – закладка мезодермы (формирование 3-х слойного зародыша). Способы закладки мезодермы – телобластический, энтероцельный, дeламинационный, пролиферативный.

Карта презумптивных зачатков. **Самостоятельно.**

Общая схема строения гастрouлы (на примере ланцетника). Строение гастрouлы амфибий, птиц и млекопитающих на примере человека.

Нейруляция – поздняя гастрouляция, формирование нервной трубки. Организация осевого комплекса зачатков на примере общей схемы. Особенности организации гастрouлы птиц и млекопитающих (на примере человека).

Зародышевые листки как источники тканей и провизорных органов.

Провизорные органы (внезародышевые, временные органы) – аллантоис, желточный мешок, амнион, серозная оболочка, плацента. Источники образования и функции. Плацента. Типы плацент. Плацента как временная железа внутренней секреции.

Понятие о системе «мать - внезародышевые органы – плод». Иммунологические взаимоотношения организма матери и плода. **Самостоятельно.**

**Гистогенез. Самостоятельно.**

**Информационно-схематичный материал**

**Гистологический препарат №1** Первичная полоска. Поперечный разрез зародыша цыпленка. Окраска: гематоксилин и эозин.

При малом увеличении ориентировать препарат средней частью в центре поля зрения. При большом увеличении определить поверхностно расположенную эктодерму, тонкую однослойную энтодерму, лежащую между ними рыхлую мезодерму и материал первичной полоски - место соединения эктодермы и энтодермы.

**Гистологический препарат № 2.** Нейрула лягушки (поздняя гастрюла). Окраска- гематоксилин и пикрофуксин.

При малом увеличении рассмотреть нейрулу лягушки в поперечном разрезе. Найти нервные валики и нервную пластинку, кожную эктодерму, хорду, стенку и полость первичной кишки, материал мезодермы.

**Схема 1.** Типы бластул и связанные с ними типы гастрюляции.

**Схема 2.** Способы гастрюляции – инвагинация, эпиболия, иммиграция, деламинация.

**Схема 3.** Способы закладки мезодермы.

**Схема 4.** Строение гастрюлы (ланцетник).

**Схема 5.** Гастрюляция бластулы амфибий.

**Схема 6.** Гастрюляция у птиц. Гастрюла птиц (первичная полоска).

**Схема 7.** Формирование осевого комплекса зачатков у птиц. Нейруляция.

**Схема 8.** Формирование нервной трубки (нейруляция).

**Схема 9.** Сравнение зародыша амфибий и птиц на стадии формирования нейрулы.

**Схема 10.** Карта презумптивных зачатков.

**Схема 11.** Общая схема строения осевого комплекса зачатков.

**Схема 12.** Осевой комплекс зачатков птиц.

**Схема 13.** Дифференцировка зародыша.

**Схема 14.** Принцип специфичности зародышевых листков.

**Схема 15.** Производные зародышевых листков – гистогенез.

**Тема: Ранние этапы развития бес- и позвоночных животных**

**Контрольные вопросы**

Развитие ланцетника. Строение яйцеклетки. Оплодотворение, дробление, гастрюляция. Формирование осевого комплекса зачатков.

Развитие амфибий. Строение яйцеклетки. Оплодотворение, дробление, гастрюляция. Формирование осевого комплекса зачатков.

Развитие рыб. Строение яйцеклетки. Оплодотворение, дробление, гастрюляция. Формирование осевого комплекса зачатков. Образование провизорного органа - желточного мешка, его функции.

Яйцеклетка птиц: структура и ее особенности. Тип оплодотворения и развития. Эволюция биохимического состава яиц. Дробление и его особенности. Тип бластулы. Гастрюляция у птиц. Эпибласт и гипобласт. Зародышевый щиток. Первичная полоска. Карта презумптивных зачатков зародыша птиц. Формирование осевого комплекса зачатков. Внезародышевые органы. Аллантоис. Желточный мешок. Амнион. Серозная оболочка. Источники образования и функции.

Яйцеклетка млекопитающих: функциональная морфология. Тип оплодотворения и развития. Дробление. Тип бластулы. Гастрюляция, ее способы. Формирование осевого комплекса зачатков. Внезародышевые органы: желточный мешок, аллантоис. Амнион.

Плацента. Типы плацент. Плацента как временная железа внутренней секреции.

### **Информационно-схематичный материал**

**Гистологический препарат № 1.** Поперечный разрез зародыша ланцетника. Окраска: гематоксилин и эозин.

Под малым увеличением определить дорзальную и вентральную поверхности, выделить нервную трубку, хордальный тяж, сомиты, спланхнотомы, энтодерму.

**Гистологический препарат № 2.** Зародыш форели. Окраска: гематоксилин и пикрофуксин.

При малом увеличении определить анимальный и вегетативный полюсы зародыша. Найти плавник, нервную трубку, хордальный тяж, кишечную трубку, желток, желточный мешок, миомеры, кровеносные сосуды.

**Гистологический препарат № 3** Сомиты, хорда, нервная трубка. Поперечный разрез зародыша цыпленка. Окраска: гематоксилин.

При малом увеличении определить в препарате: нервную трубку, хорду, эктодерму, кишечную энтодерму, две будущие дуги аорты, мезодерму (выделить сомиты, нефротомы, спланхнотомы), вторичную полость тела - целом.

**Гистологический препарат № 4.** Туловищная и амниотическая складки. Поперечный разрез зародыша цыпленка. Окраска: гематоксилин.

При малом увеличении определить: нервную трубку, кожную эктодерму, кишечную энтодерму, хорду, сомиты, нефротомы, спланхнотомы, целом и кровеносные сосуды. Найти туловищную складку, амниотическую складку (она образована внезародышевой эктодермой и наружным листком спланхнотомов).

**Гистологический препарат № 5.** Зародыш курицы. 40 часов инкубации. Тотальный препарат. Окраска: гематоксилин.

При малом увеличении определить: мозговые пузыри (передний, средний и задний), сомиты, мезодерму, нервную трубку, остаток первичной полоски.

**Гистологический препарат № 6.** Пуповина зародыша свиньи. При малом увеличении определить сосуды (артерии и вены).

**Схема 1.** Дробление, гастрюляция, имплантация зародыша человека.

**Схема 2.** Общая схема раннего этапа эмбриогенеза человека.

**Схема 3.** Различных типы плацент по степени сближения с кровеносным руслом матери.

**Схема 4.** Анатомическая классификация плацент.

**Схема 5.** Строение гематоплацентарного барьера.

**Схема 6.** Гормональная функция плаценты.

**Схема 7.** Обменная функция плаценты.

### **Эмбриональная индукция. Органогенез**

#### **Контрольные вопросы**

Механизм эмбриональной индукции. Опыты Шпемана по изучению эмбриональной индукции (теория эмбриональной индукции). Первичный организатор Шпемана. Первичный организатор, организатор Ньюкупа

Формирование серого серпа. Ооплазматическая сегрегация. Роль материнских белков яйцеклетки в индукционных процессах.

Развитие производных эктодермы.

Дифференцировка нервной трубки на анатомическом уровне.

Дифференцировка нервной трубки на тканевом и клеточном уровнях.

Развитие органов зрения.

Орган слуха и равновесия.

Развитие производных эпидермиса.

Развитие конечностей. Оси эмбриональной конечности Индукция при образовании конечности.

- Нервный гребень и его производные.  
Развитие производных энтодермы и мезодермы.  
Сегментация мезодермы. Гены сегментации. Мезодерма зародыша и ее производные.  
Дифференцировка сомита.  
Формирование пищеварительной системы.  
Развитие органов дыхания.  
Формирование опорно-двигательного аппарата.  
Формирование мочеполового аппарата.  
Формирование сердечно-сосудистой системы.
- Информационно-схематичный материал**  
**Схема 1.** Первичный организатор Шпемана.  
**Схема 2.** Формирование серого серпа.  
**Схема 3.** Ооплазматическая сегрегация.  
**Схема 4.** Роль материнских белков яйцеклетки в индукционных процессах.  
**Схема 5.** Развитие глаза.  
**Схема 6.** Развитие органа слуха и равновесия.  
**Схема 7.** Развитие конечностей.  
**Схема 8.** Гены сегментации.  
**Схема 9.** Формирование пищеварительной системы.  
**Схема 10.** Развитие органов дыхания.  
**Схема 11.** Формирование опорно-двигательного аппарата.  
**Схема 12.** Формирование мочеполового аппарата.

## **7. Перечень основной и дополнительной учебной литературы, Интернет-ресурсов, необходимых для освоения дисциплины**

### **Основная литература**

1. Ленченко, Е. М. Гистология и основы эмбриологии : учебное пособие / Е. М. Ленченко. — Москва : ИНФРА-М, 2022. — 202 с. — (Высшее образование: Бакалавриат). - ISBN 978-5-16-009638-4. - Текст : электронный. - URL: <https://znanium.com/catalog/product/1851549>
2. Яглов, В. В. Основы цитологии, эмбриологии и гистологии : учебник / В.В. Яглов, Н.В. Яглова. — Москва : ИНФРА-М, 2021. — 637 с. + Доп. материалы [Электронный ресурс]. — (Высшее образование: Специалитет). - ISBN 978-5-16-011854-3. - Текст : электронный. - URL: <https://znanium.com/catalog/product/1510087>

### **Дополнительная литература**

1. Гистология, цитология и эмбриология: учебное пособие / Т. М. Студеникина, Т. А. Вылегжанина, Т. И. Островская, И. А. Стельмах; под ред. Т. М. Студеникиной. — Москва: ИНФРА-М, 2020. — 574 с. — (Высшее образование: Бакалавриат). - ISBN 978-5-16-006767-4. - Текст: электронный. - URL: <https://znanium.com/catalog/product/1117787>
2. Мишин, А. С. Гистология: полный курс к экзамену: учебное пособие / А.С. Мишин. - 2-е изд. - Саратов: Научная книга, 2020. - 351 с. - ISBN 978-5-9758-1926-0. URL: <http://biblioclub.ru/index.php?page=book&id=578511>
3. Васильев, Ю. Г. Расширенный конспект лекций по цитологии, гистологии и эмбриологии: учебное пособие / Ю. Г. Васильев. — Ижевск: Ижевская ГСХА, 2019. — 185 с. — Текст: электронный // Лань: электронно-библиотечная система. — URL: <https://e.lanbook.com/book/133934>
4. Яглов, В. В. Основы гистологии : учебник / В.В. Яглов, Н.В. Яглова. — Москва : ИНФРА-М, 2022. — 634 с. + Доп. материалы [Электронный ресурс]. — (Высшее образование: Специалитет). — DOI 10.12737/24562. - ISBN 978-5-16-012281-6. - Текст : электронный. - URL: <https://znanium.com/catalog/product/1047183>

### *Интернет-ресурсы*

1. <http://rrc.bsu.edu.ru/download.php?view.17>.
2. <http://rrc.bsu.edu.ru/download.php?view.18>.
3. <http://hist.yma.ac.ru>.
4. Сайт морфологов [www.alexmorph.narod.ru](http://www.alexmorph.narod.ru).



Лист согласования рабочей программы  
учебной дисциплины (практики)


**Направление подготовки:** 44.03.05 Педагогическое образование

**Профиль:** Биология. Химия

**Рабочая программа** Гистология с основами эмбриологии

**Составитель:** Е.И. Антонова – Ульяновск: УлГПУ, 2024.

Программа составлена с учетом федерального государственного образовательного стандарта высшего образования по направлению подготовки 44.03.05 Педагогическое образование, утвержденного Министерством образования и науки Российской Федерации, и в соответствии с учебным планом.

Составители  Е.И. Антонова  
(подпись)

Рабочая программа учебной дисциплины (практики) одобрена на заседании кафедры биологии и химии 7 мая 2024 г., протокол № 10  
Заведующий кафедрой

 Н.А. Ленгесова 8 мая 2024  
личная подпись расшифровка подписи дата


Рабочая программа учебной дисциплины (практики) согласована с библиотекой

Сотрудник библиотеки

 Ю.Б. Марсакова 13 мая 2024  
личная подпись расшифровка подписи дата

Программа рассмотрена и одобрена на заседании ученого совета естественно-географического факультета 15 мая 2024 г., протокол 4

Председатель ученого совета естественно-географического факультета

 Д.А. Фролов 22.04.24г.  
личная подпись расшифровка подписи дата